DOENÇAS PULMONARES OBSTRUTIVAS

PULMÃO

Árvore Brônquica

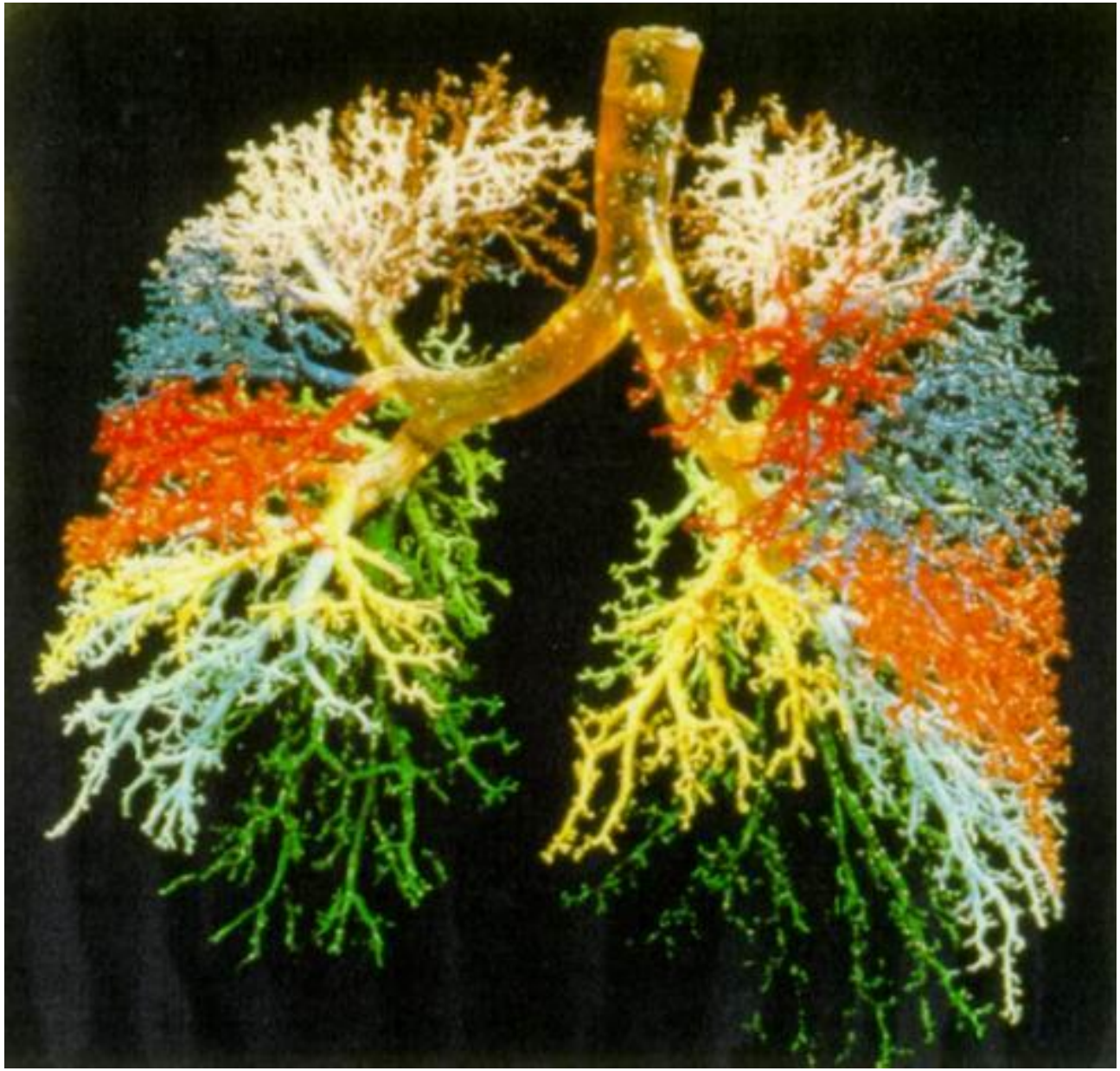

Trachea e grossi bronchi

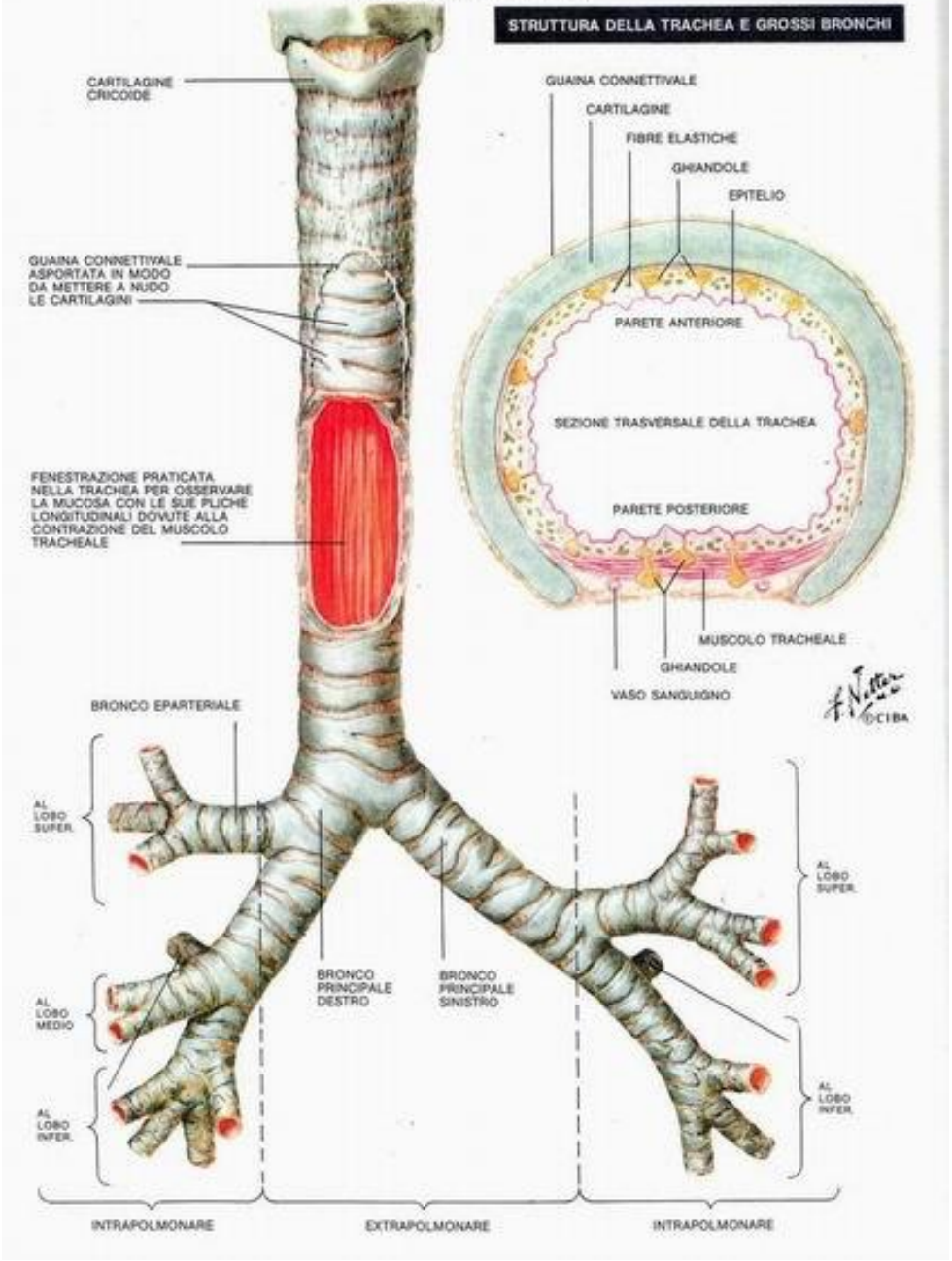

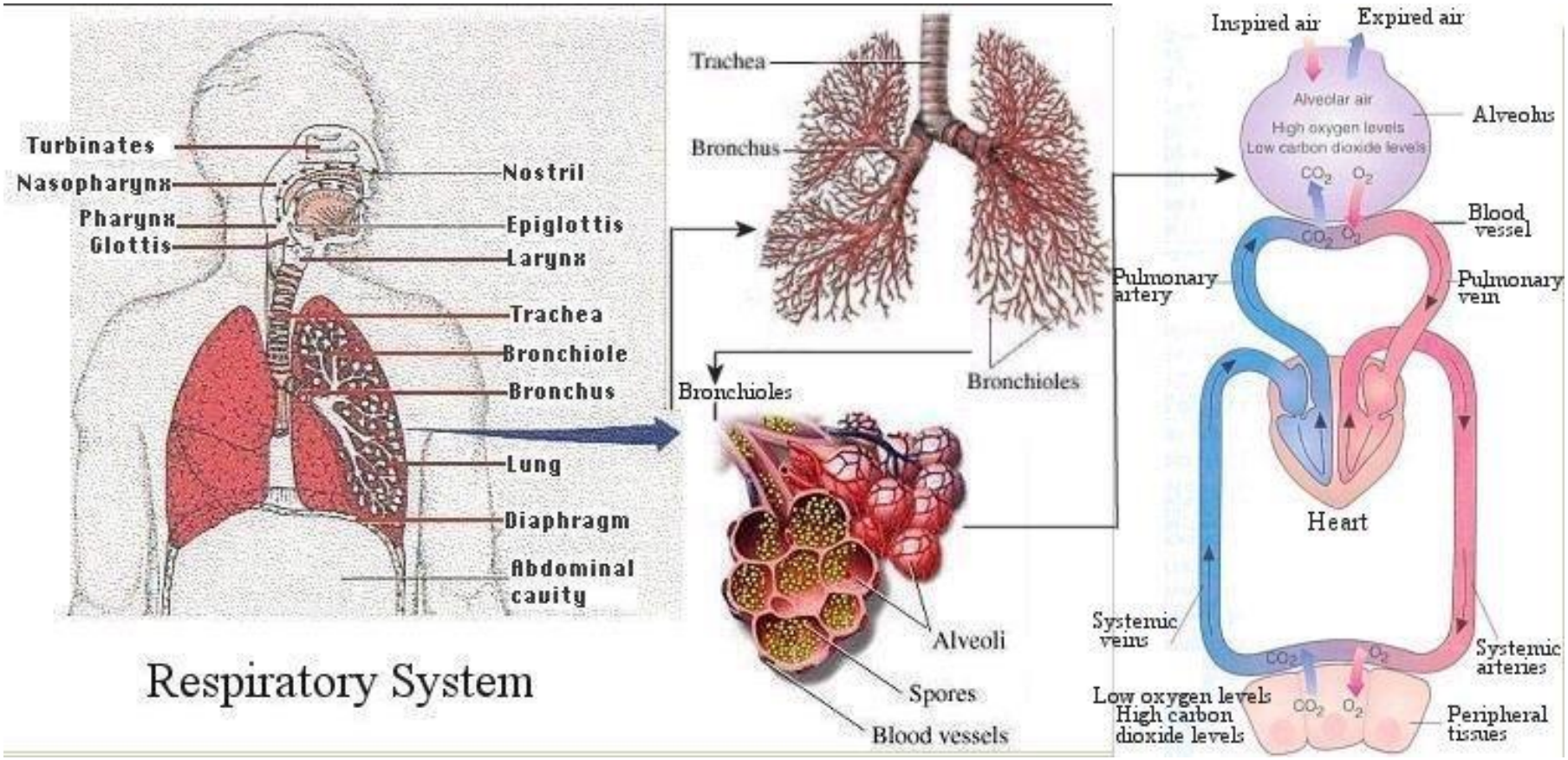
Turbinates
Nasopharynx
Pharynx
Glottis
Nostril
Epiglottis
Larynx
Trachea
Bronchiole
Bronchus
Lung
Diaphragm
Abdominal cavity
Respiratory System
Trachea
Bronchus
Bronchioles
Bronchioles
Alveoli
Spores
Blood vessels
Inspired air
Expired air
Alveolar air
High oxygen levels
Low carbon dioxide levels
Alveolus
Blood vessel
Pulmonary artery
Pulmonary vein
Heart
Systemic veins
Systemic arteries
Low oxygen levels
High carbon dioxide levels
Peripheral tissues

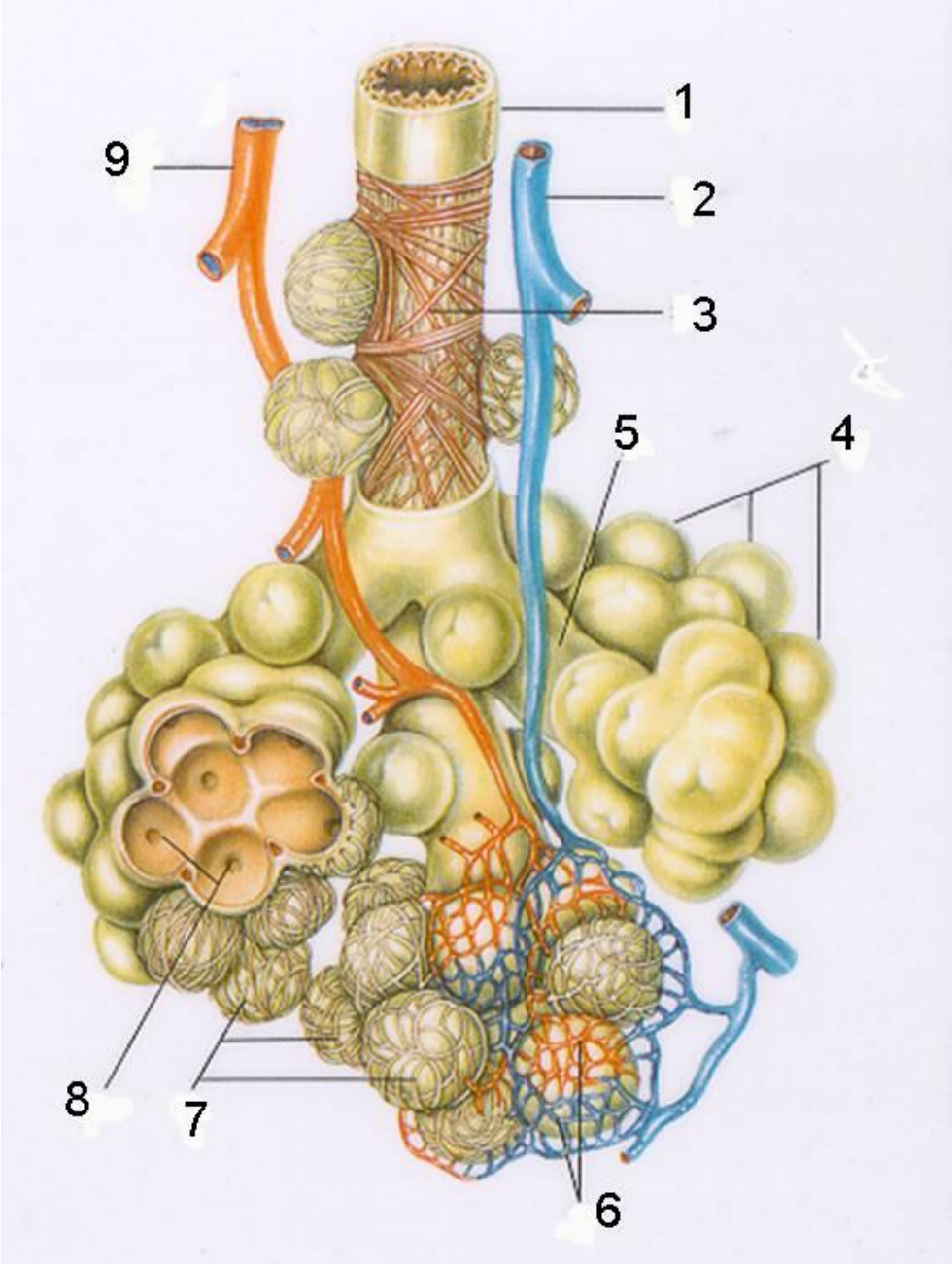

1. **Bronquíolo**
2. **Artéria Pulmonar (Leva sg venoso do VD para o Pulmão)**
3. **Bronquíolo respiratório**
4. **Alvéolos**
5. **Conduto alveolar**
6. **Sangue arterializado capilar**
7. **Sangue venoso capilar**
8. **Poro Alveolar**
9. **Veia Pulmonar (Leva sg oxigenado para o AE)**

Circulação sanguínea Intrapulmonar

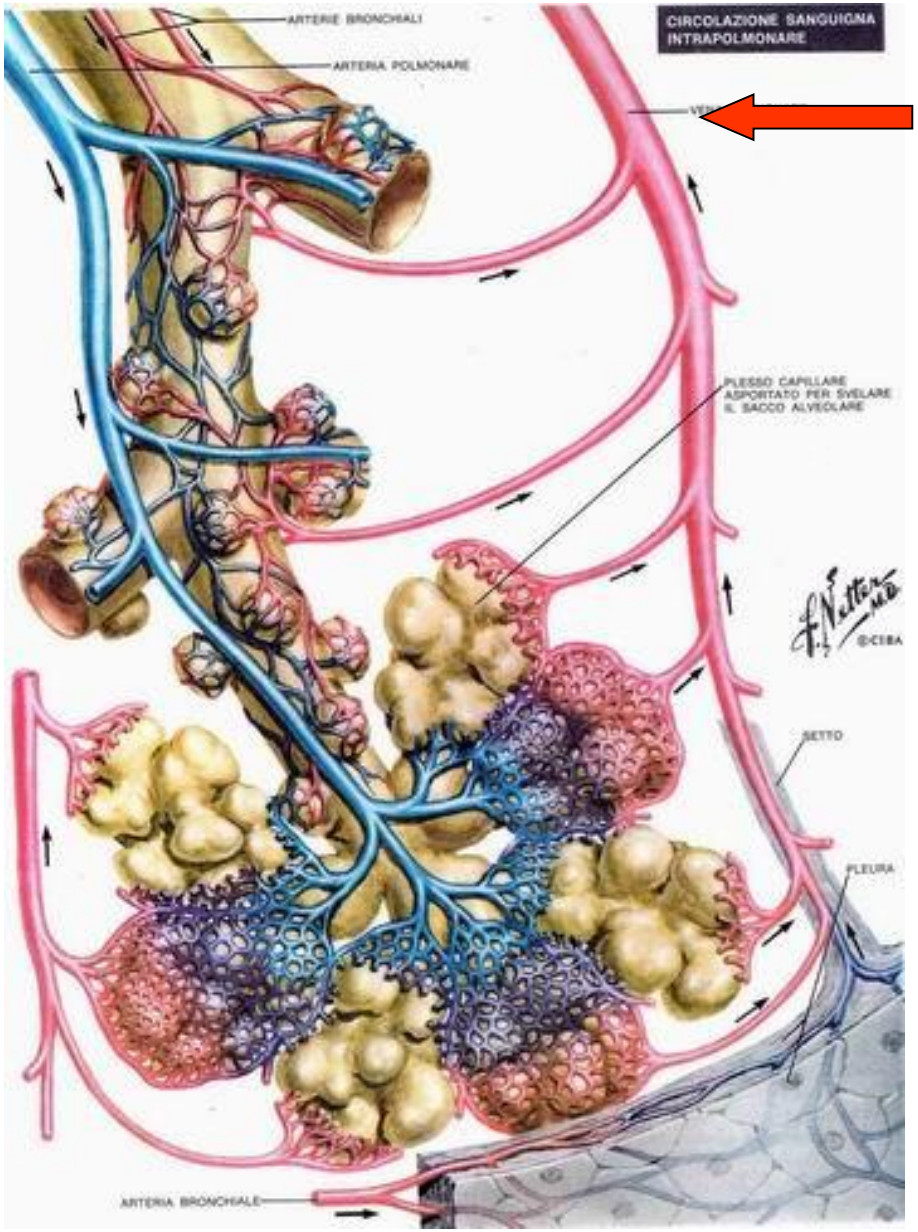

V. Pulmonar – leva sangue oxigenado do pulmão para o coração.

A. Pulmonar – traz sangue venoso do coração para o pulmão.

Trocas

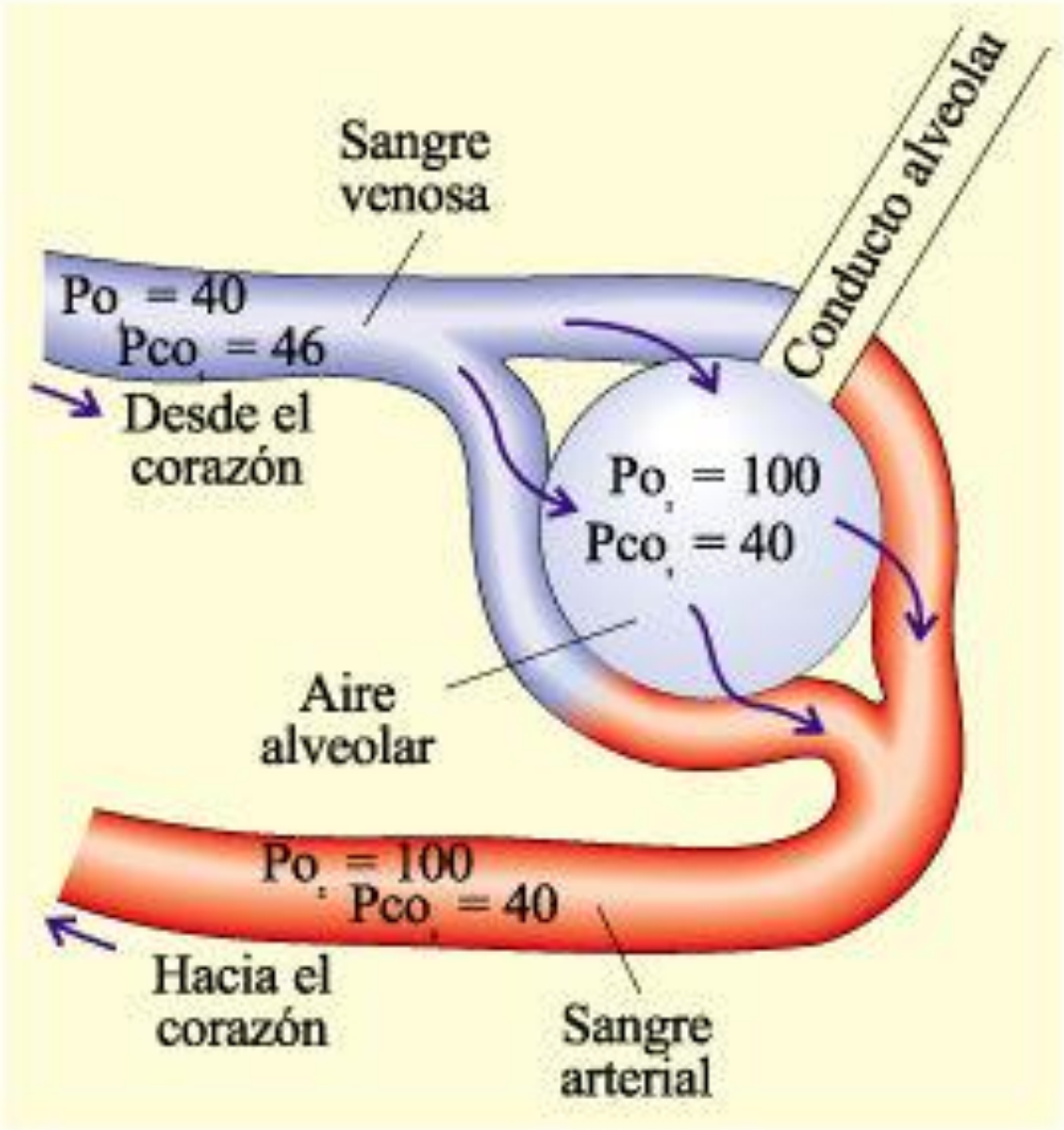
Sangre venosa
Conducto alveolar
Po = 40
Pco = 46
Desde el corazón
Po = 100
Pco = 40
Aire alveolar
Po = 100
Pco = 40
Hacia el corazón
Sangre arterial

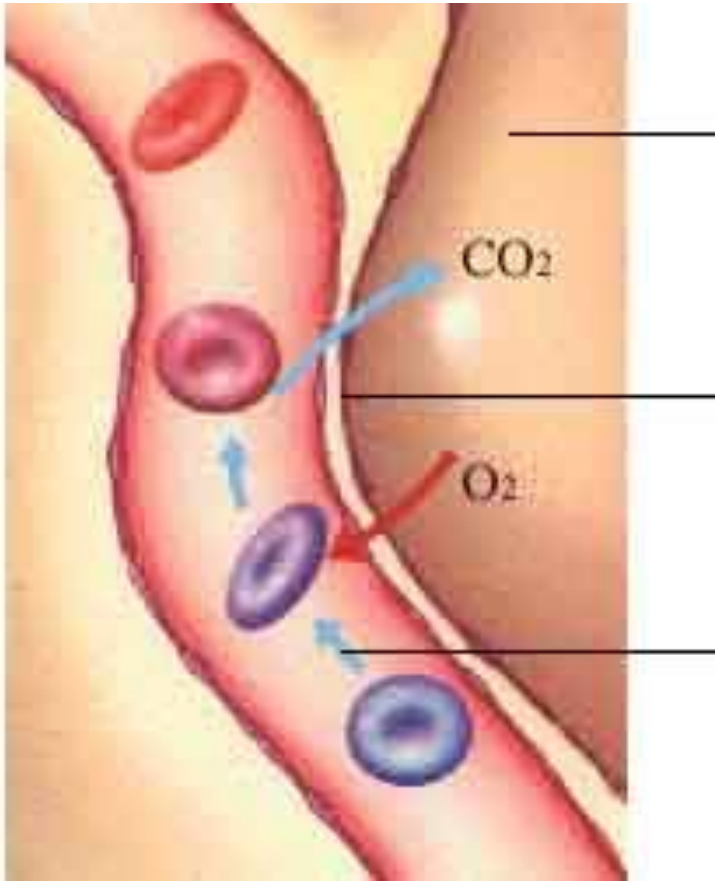

Intercâmbio gasoso

A nível pulmonar – ao passar nos alvéolos o sangue recebe O2 e desprende CO2

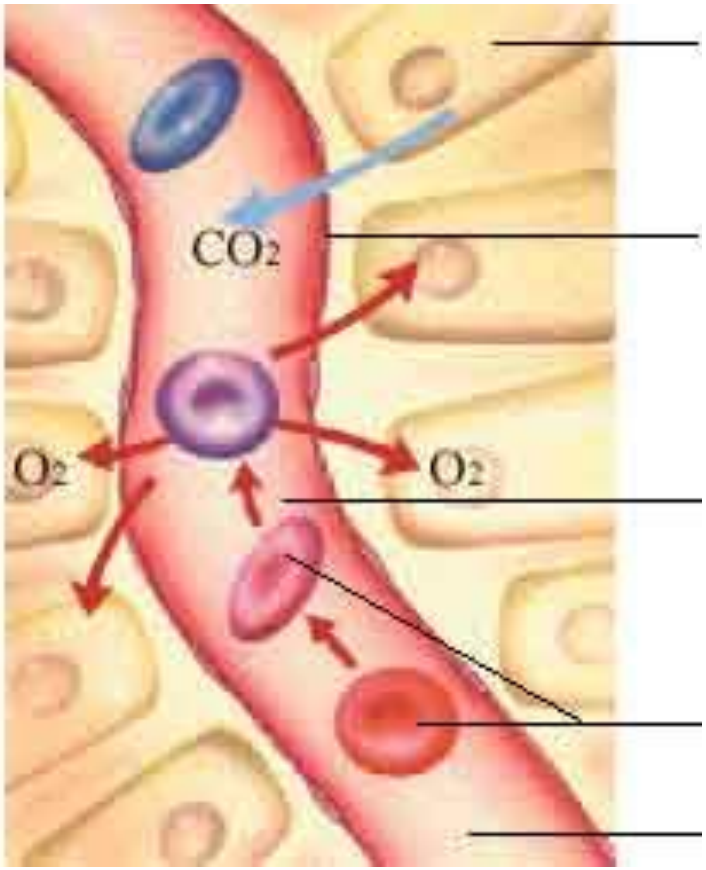

A nível tissular – o sangue entra nas células desprende O2 e recebe CO2

Histologia do pulmão

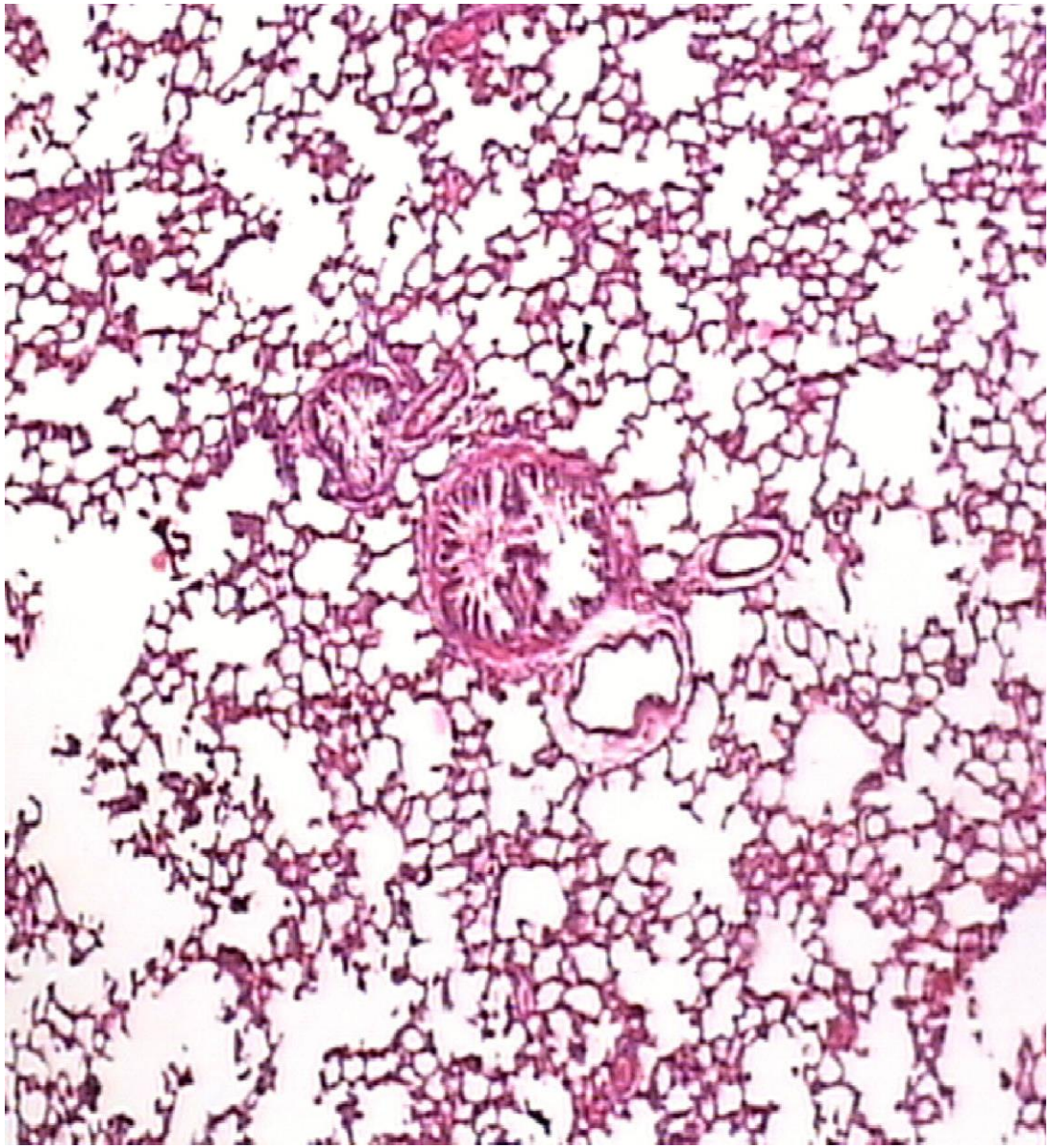

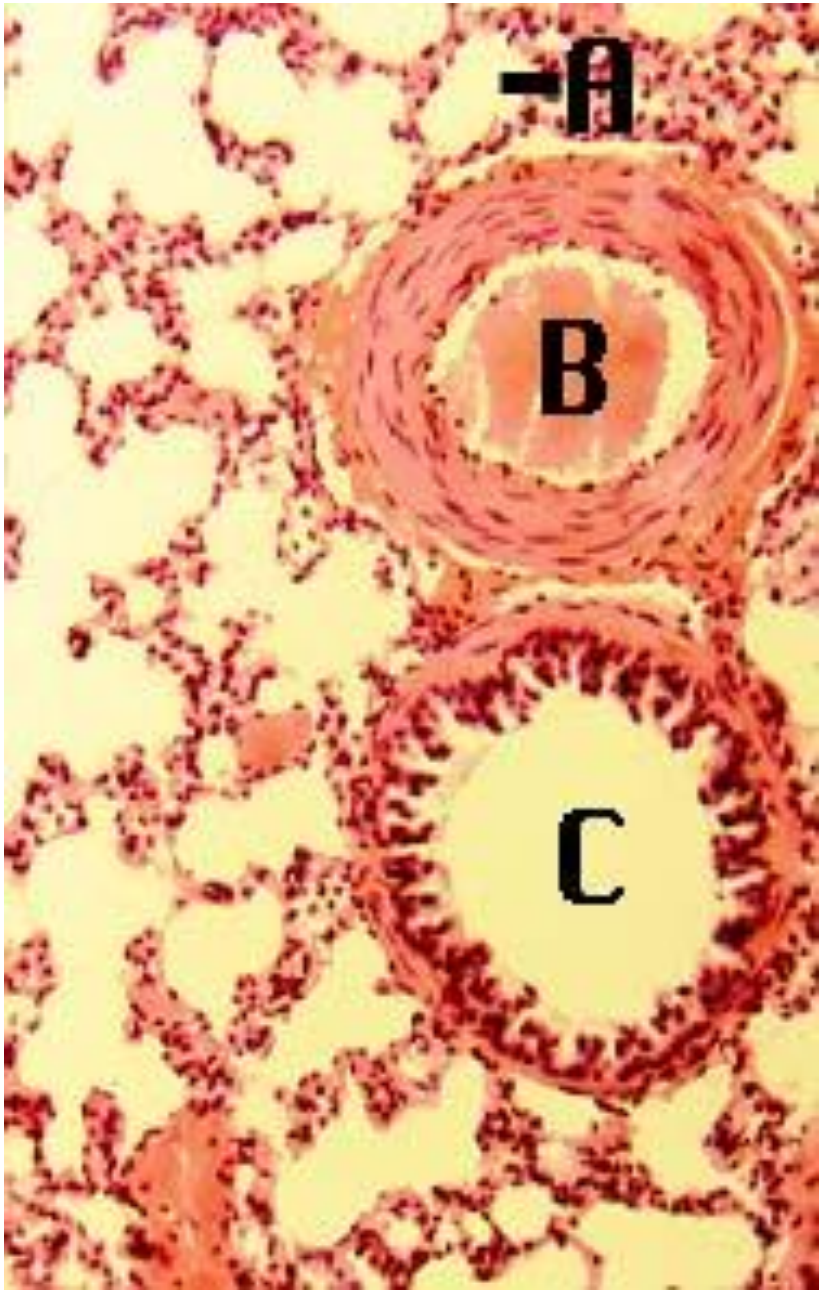
A
B
C

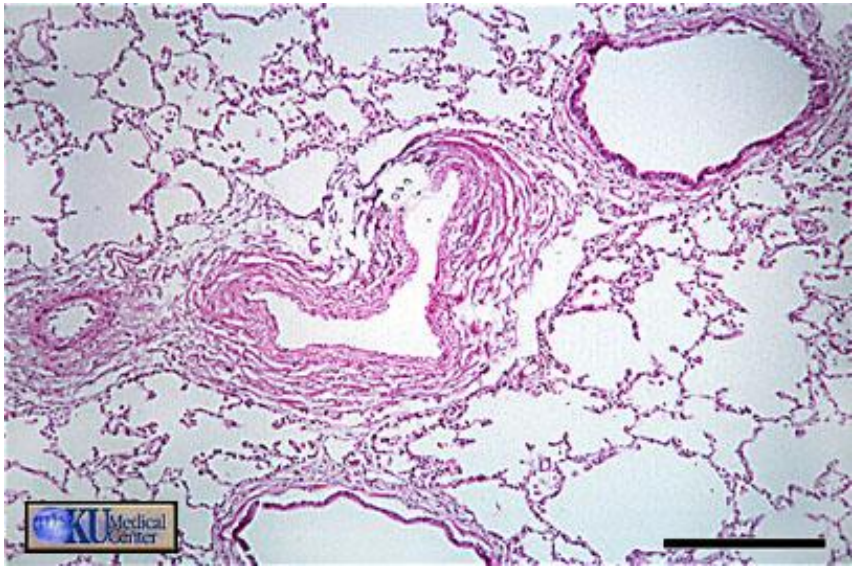
KU Medical Center

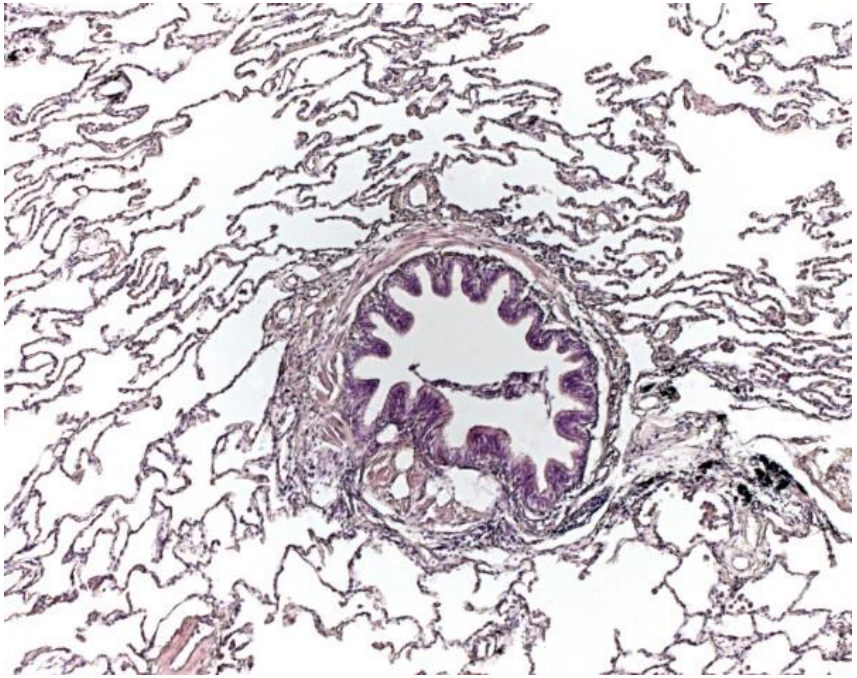

DOENÇAS PULMONARES OBSTRUTIVAS

BRONQUITE CRÔNICA

ENFISEMA

ASMA

Formam um grupo de doenças que tem em comum uma **obstrução ao fluxo de ar nos pulmões.**

A maioria dos casos é secundária a abuso do **tabaco**, embora a **fibrose cística**, **deficiência de alfa 1 antitripsina** e **bronquiectasias** também possam causar DPOC.

Fibrose Cística

É uma doença genética autossômica recessiva (cromossoma 7), que causa anormalidade na secreção de glândulas produtoras de suor,saliva,muco e suco gástrico. O muco torna-se de 30 a 60 xx mais viscoso.

Embora o sistema de transporte mucociliar não esteja afetado, ele vai ser incapaz de transportar um muco tão viscoso ➔ as secreções <u>obstruem</u> a passagem do ar.

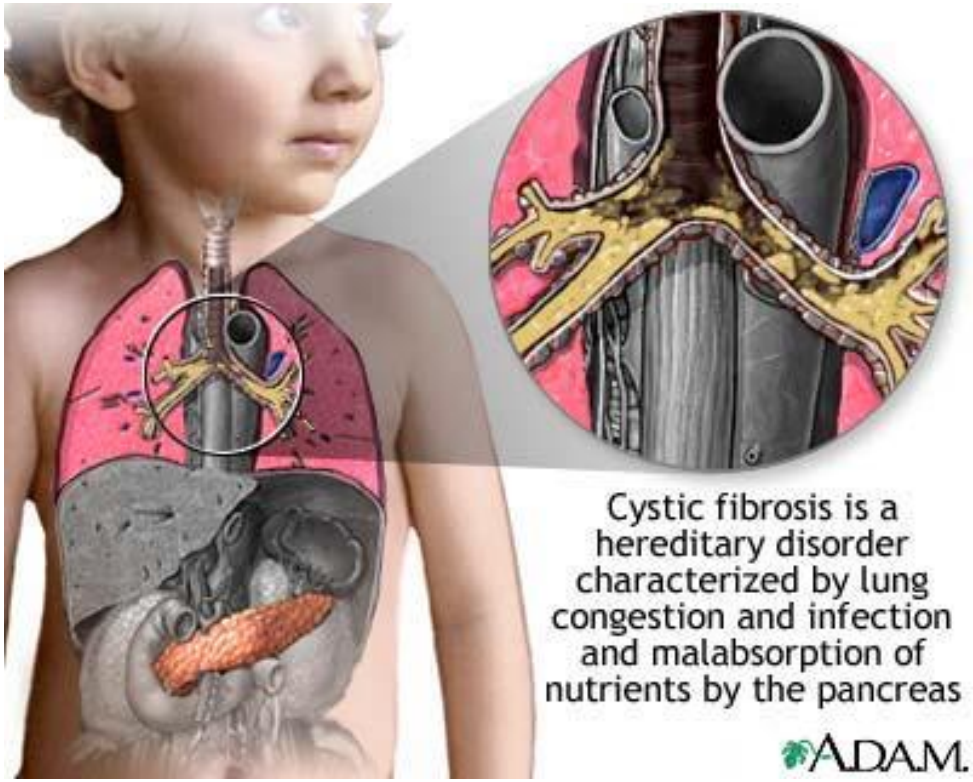

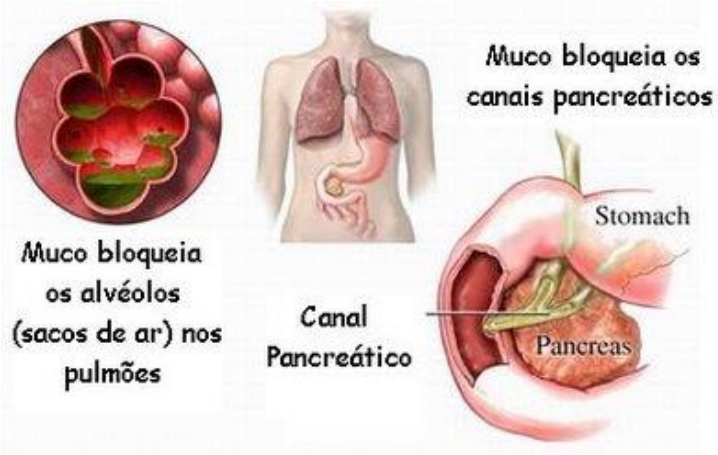

Bronquiectasia

É uma dilatação irreversível de porções dos brônquios devida a lesão de parede brônquica.

Na Bronquiectasia, algumas áreas da parede brônquica são destruídas e apresentam inflamação crônica, os cílios são destruídos ou lesados e a produção de muco aumenta.

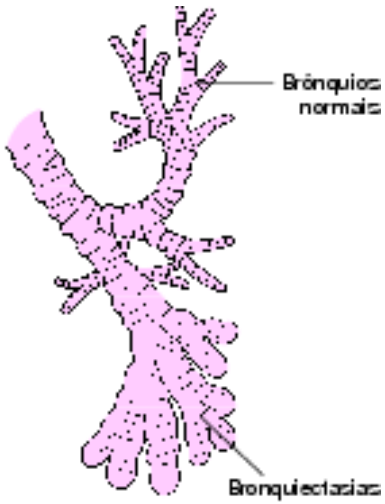

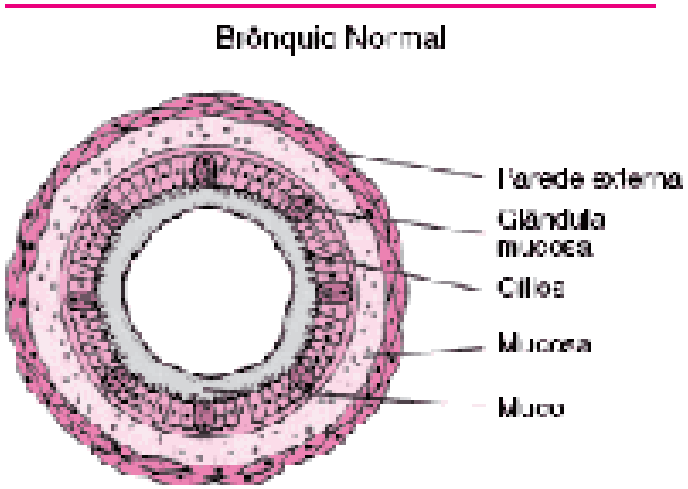

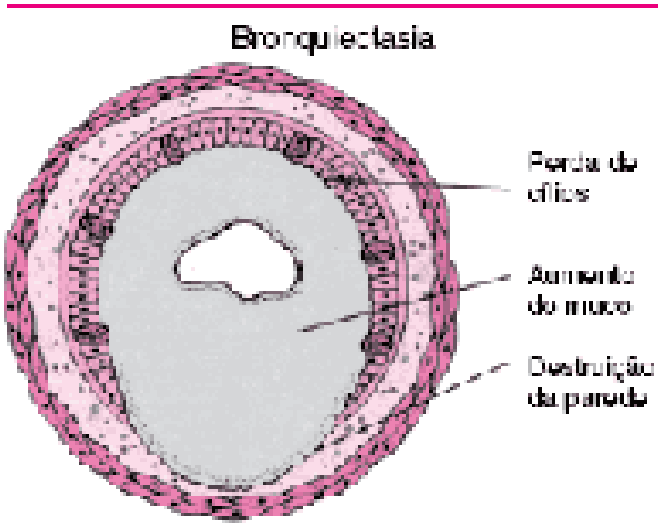

Causas de Bronquiectasia

<u>Infecções respiratórias</u>: sarampo/coqueluche/fungo/bactéria/gripe /tbc

<u>Obstrução brônquica</u>: corpo estranho/tu pulmonar/tampão muco

<u>Lesões por inalação</u>: vapores, gases ou partículas nocivas/aspir. ácido gástrico

<u>Distúrbios genéticos</u>: fibrose cística/discinesia ciliar/defic. alfa1antitripsina

Bronquiectasia + Consolidação

DPOC – É uma expressão inespecífica que descreve pacientes com **Bronquite Crônica** ou **Enfisema** que evidenciam uma diminuição do volume expiratório forçado, medido por **provas de função pulmonar espirométricas.**

Geralmente o portador de DPOC apresenta sintomas de bronquite crônica e enfisema, mas a tríade clássica inclui a asma.

O fluxo de ar pode ser reduzido de 2 formas:

- Estreitamento das vias aéreas (Bronquite crônica - asma) ➔ Aumento da resistência.
- Perda da retração elástica (Enfisema) ➔ Perda da retração.

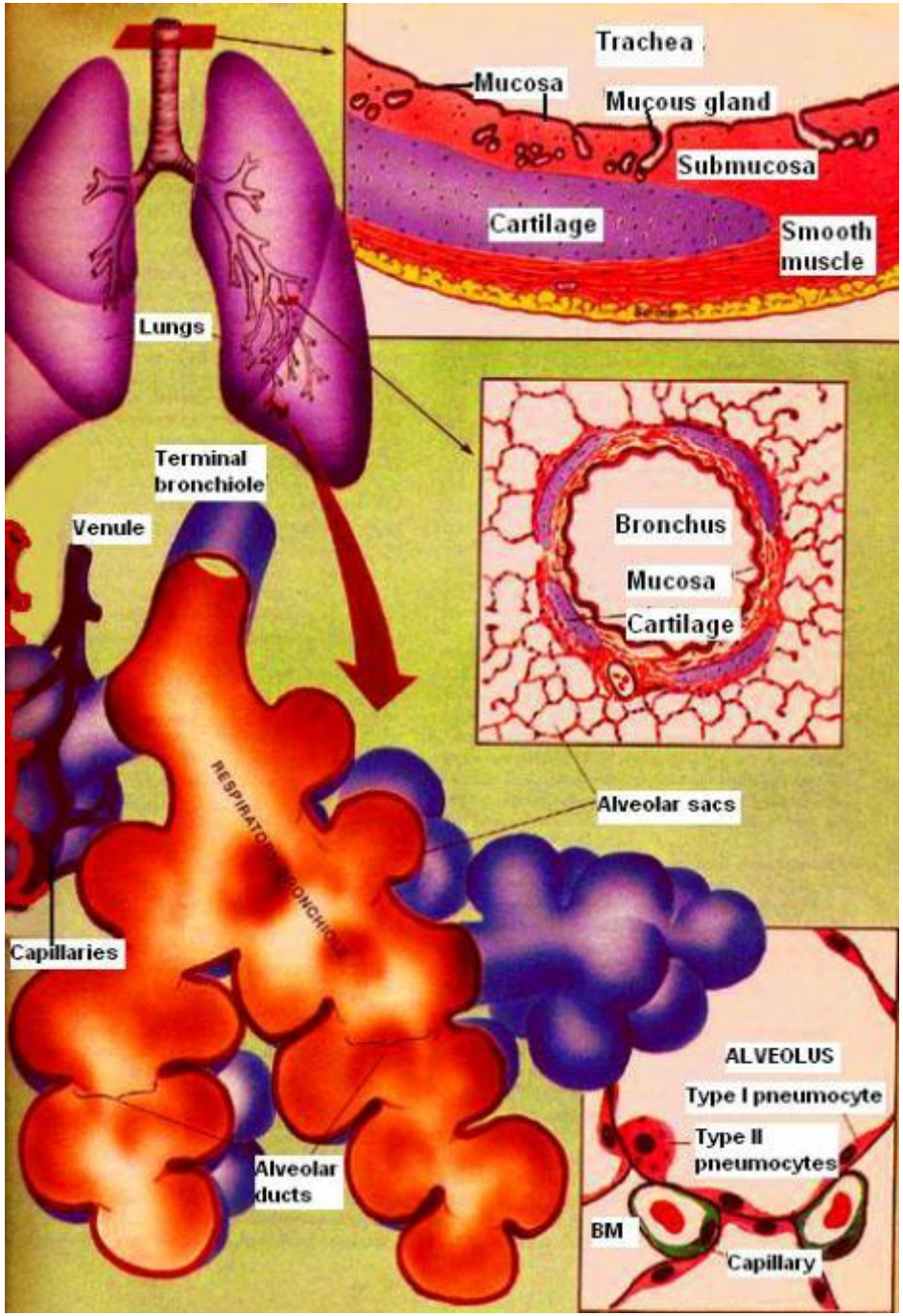
Trachea
Mucosa
Mucous gland
Submucosa
Cartilage
Smooth muscle
Lungs
Terminal bronchiole
Venule
Bronchus
Mucosa
Cartilage
Alveolar sacs
Capillaries
Alveolar ducts
ALVEOLUS
Type I pneumocyte
Type II pneumocytes
BM
Capillary

Anatomia do Sistema Respiratório

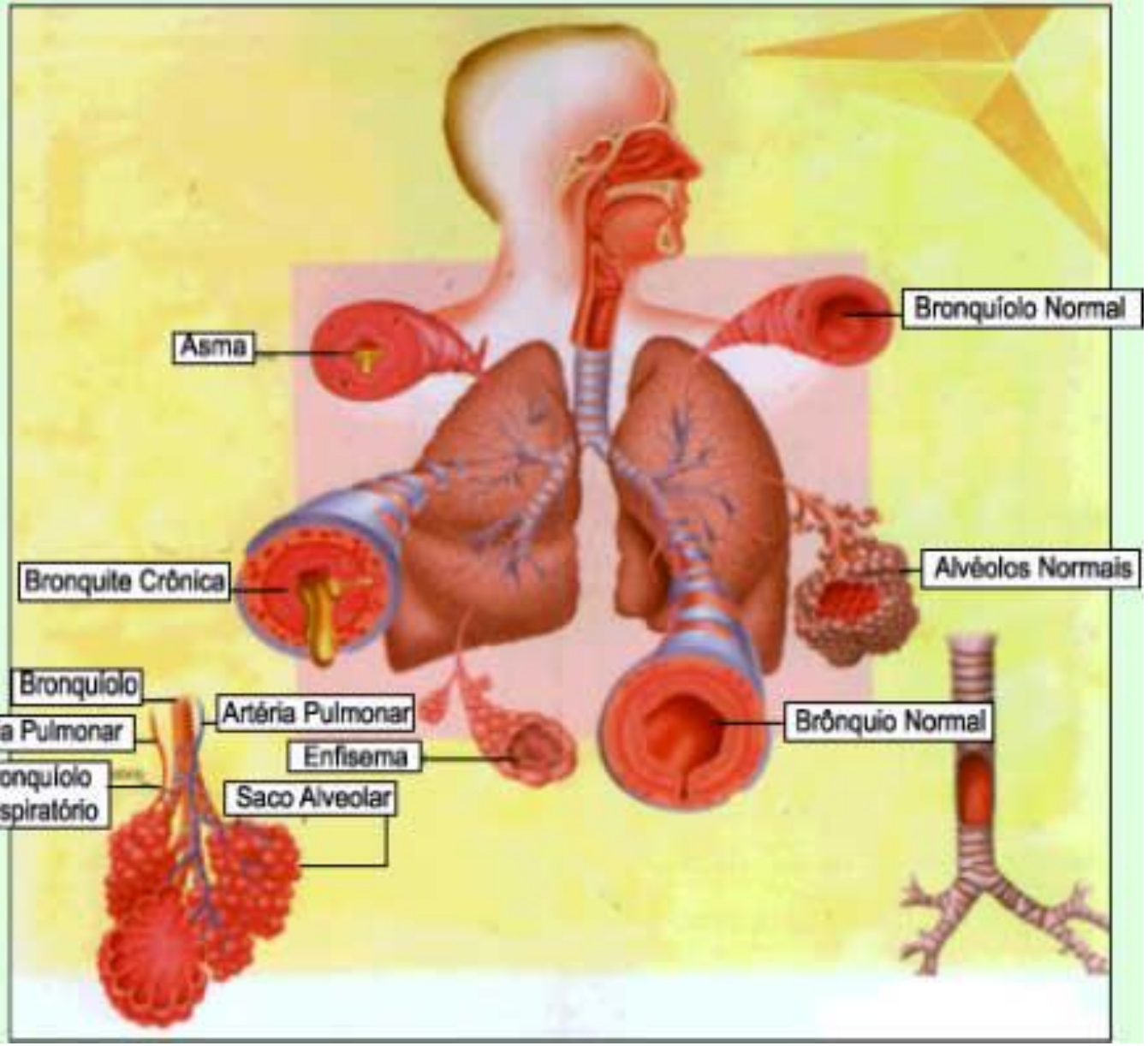

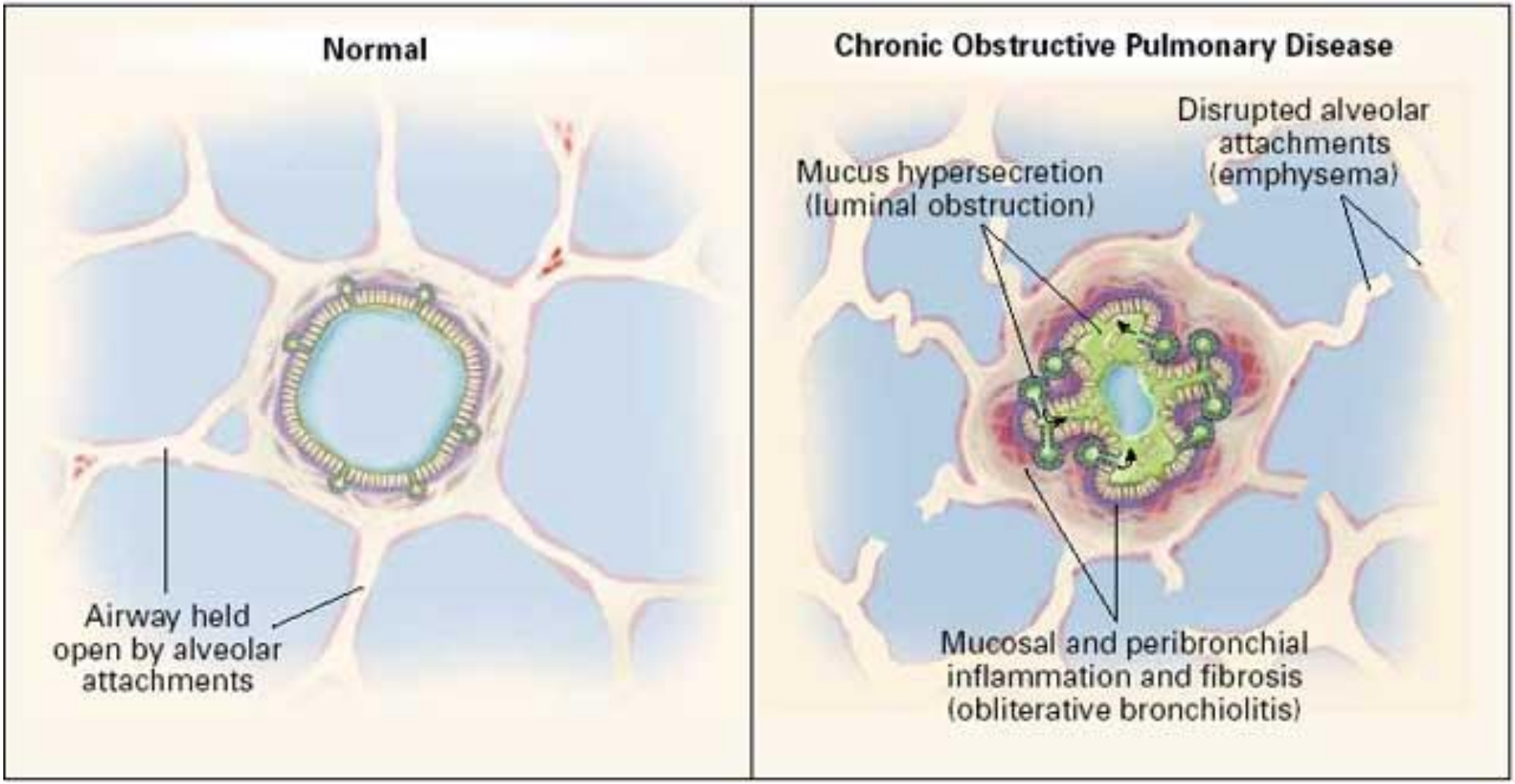
Normal
Airway held open by alveolar attachments
Chronic Obstructive Pulmonary Disease
Disrupted alveolar attachments (emphysema)
Mucus hypersecretion (luminal obstruction)
Mucosal and peribronchial inflammation and fibrosis (obliterative bronchiolitis)

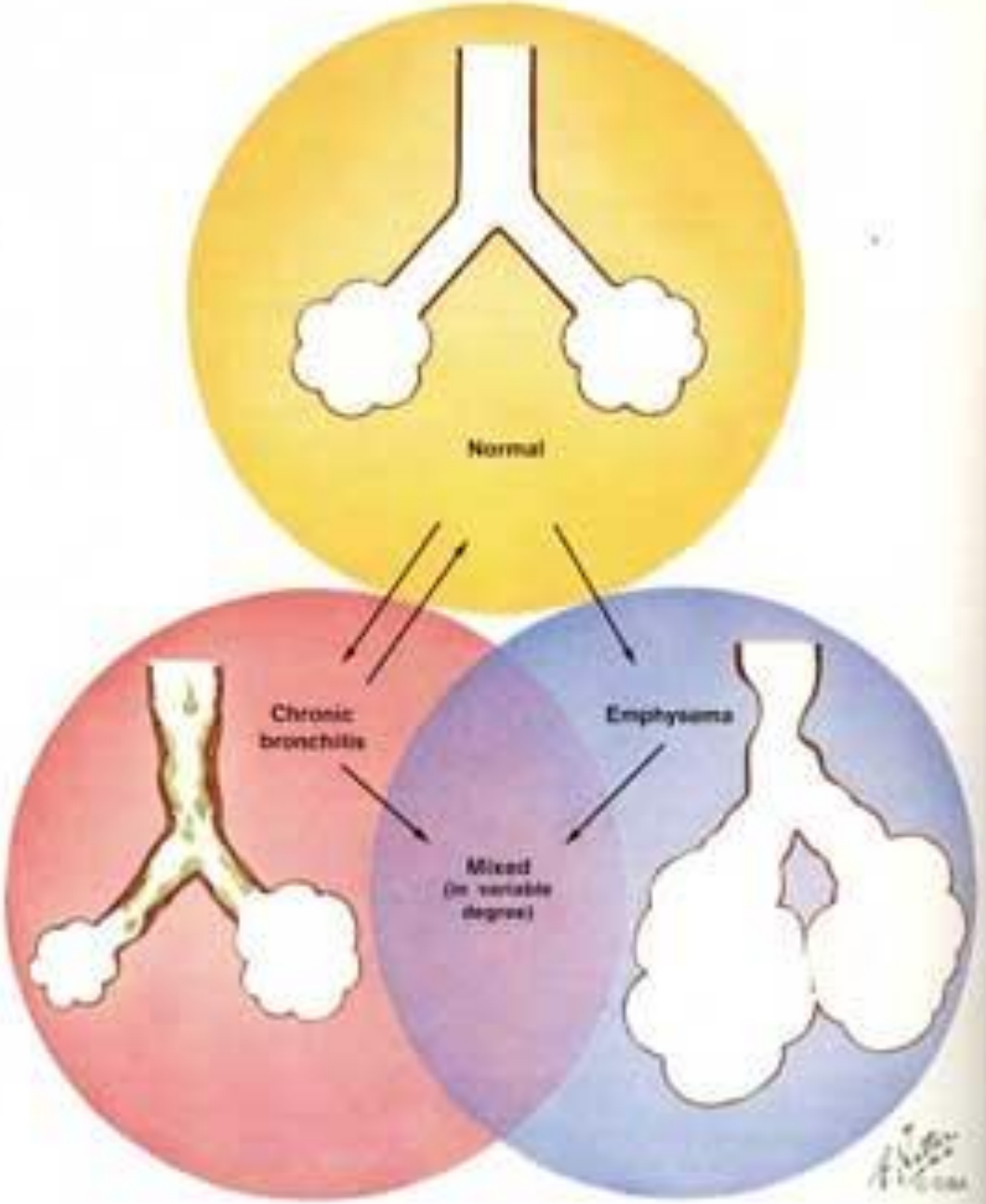
Normal
Chronic bronchitis
Emphysema
Mixed
(in variable degree)

Mecanismos de obstrução das vias aéreas

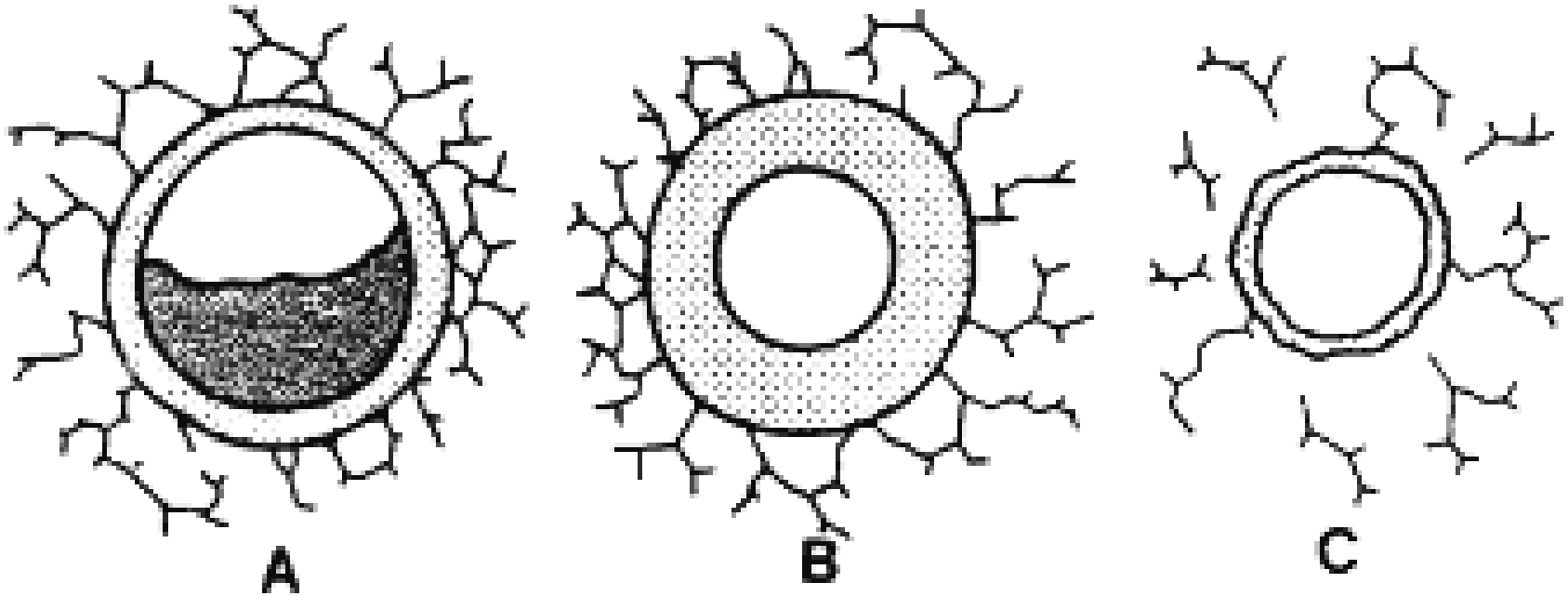

A. Luz parcialmente bloqueada (secreção excessiva)

B. Parede espessada (Edema ou Hipertrofia muscular)

C. A anormalidade é fora das vias aéreas (O parênquima pulmonar está parcialmente destruído e a via aérea estreitou-se em virtude da perda da tração radial.

BRONQUITE CRÔNICA

BRONQUITE CRÔNICA

A Bronquite é uma inflamação do revestimento dos tubos bronquiais. A inflamação impede a entrada e a saída de ar dos pulmões.

É definida clinicamente como a existência de tosse produtiva na maior parte dos dias do mes, tres meses de um ano, em 2 anos sucessivos e sem outras doenças subjacentes para justificar a tosse.

Patogenia

- A bronquite crônica é uma doença do tabagismo, com 90% de todos os casos ocorrendo em tabagistas.
- Maior frequência e intensidade das infecções respiratórias agudas ocorrem em pacientes com bronquite crônica.
- Maior prevalência de bronquite crônica em moradores urbanos e trabalhadores expostos a inalantes industriais tóxicos.

Fumaça do cigarro ➔ Metaplasia Escamosa do Epitélio Brônquico

Patologia

- **Aumento do tamanho do aparelho secretor de muco**

Devido à hiperplasia e hipertrofia das células mucosas do brônquio.

Índice de Reid – é a medida da área ocupada pelas glândulas mucosas na parede brônquica.

Normal: 0,4

Bronquite: maior que 0,5

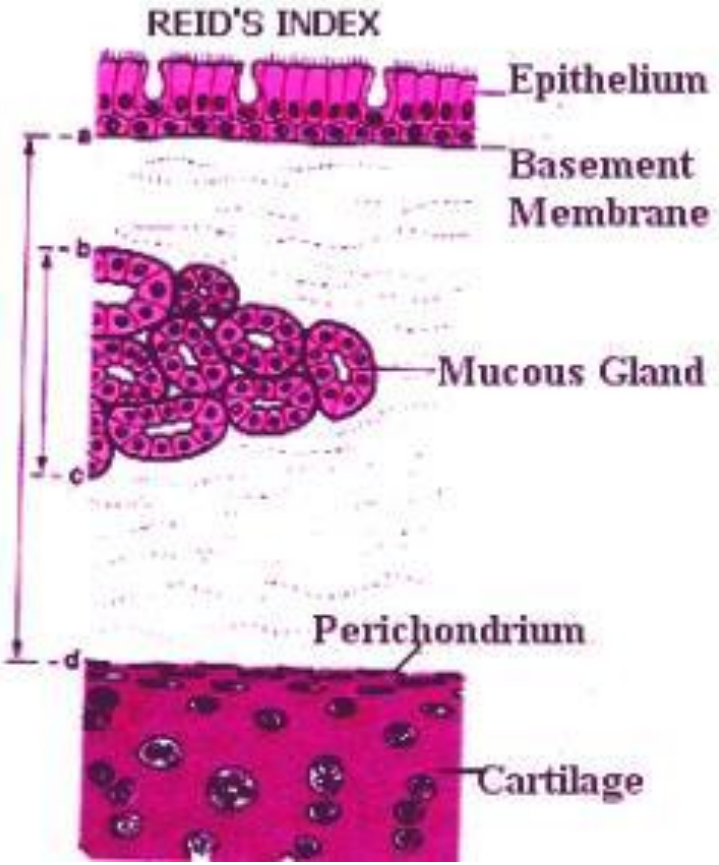

Estrutura de uma parede brônquica normal.
Na Bronquite Crônica a espessura das glândulas mucosas aumenta e pode ser expressa sob a forma do Índice de Reid.

- **Aumento do músculo liso da submucosa**

- **Inflamação crônica leve.**

Outras alterações morfológicas na Bronquite Crônica são variáveis e incluem:

- Excesso de muco nas vias aéreas
- Espessamento das paredes brônquicas (aumento das glândulas e edema)
- Aumento do número de células caliciformes
- Aumento da quantidade de músculo liso (hipereatividade brônquica)
- Metaplasia escamosa do epitélio brônquico

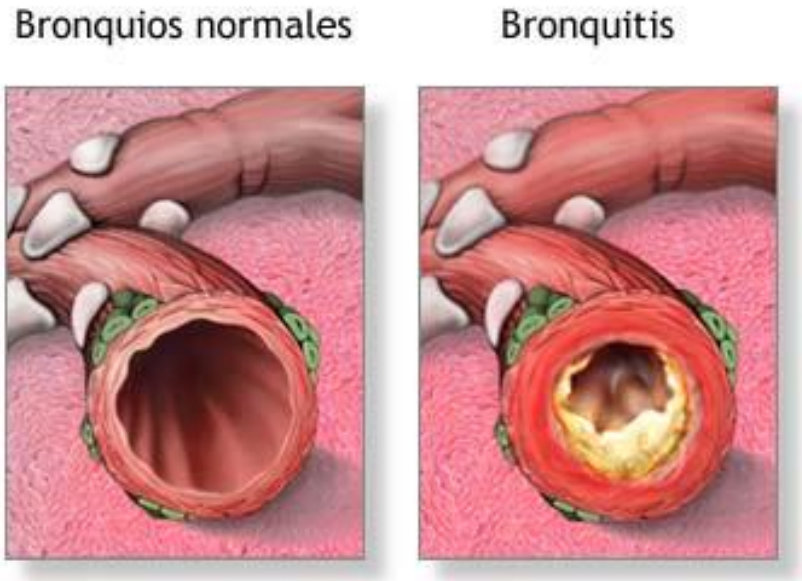

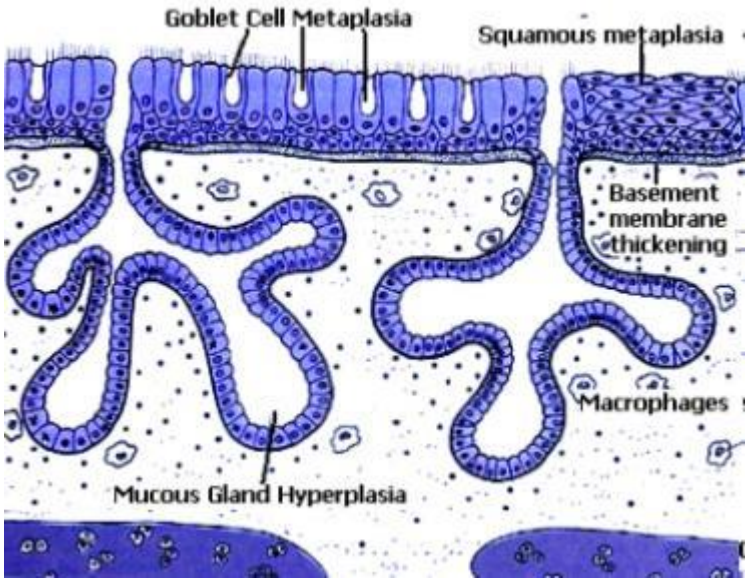

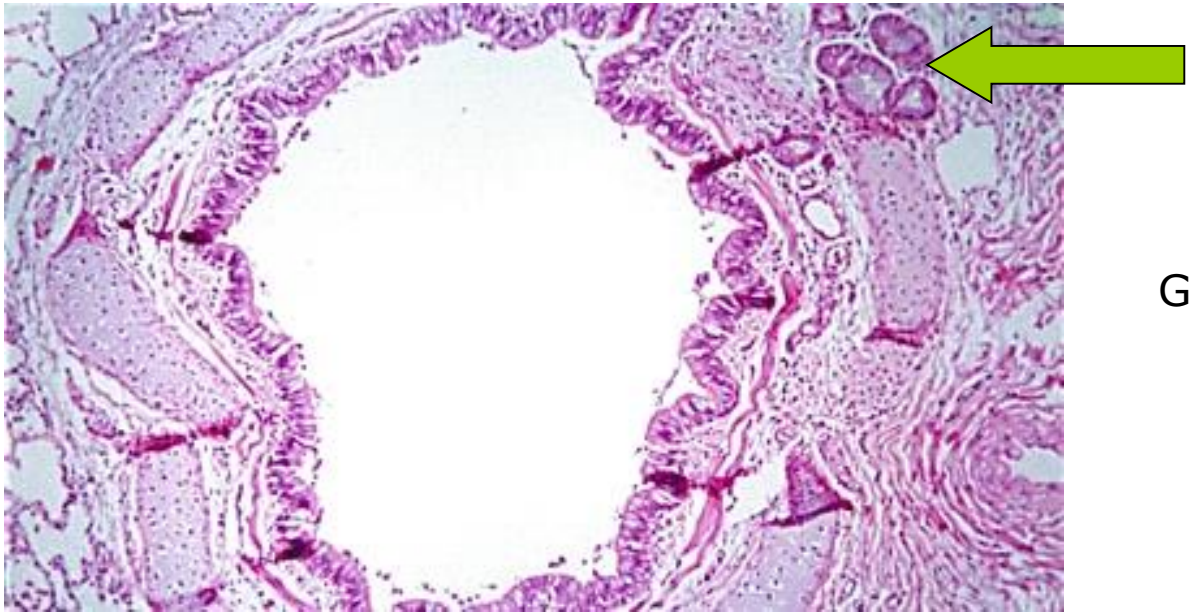

Glândulas mucosas do brônquio

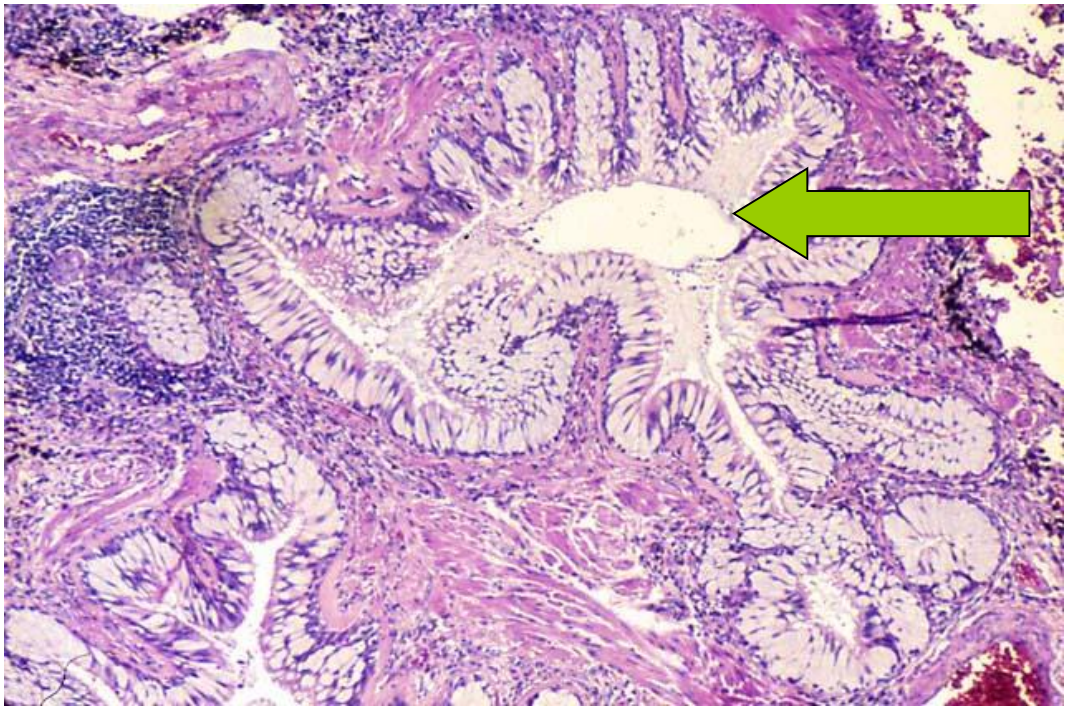

Hiperplasia de glândulas mucosas

Características clínicas

- Tosse produtiva crônica
- Dispnéia aos esforços e cianose
- Cianose e edema secundários ao *cor pulmonale* – *(*pletórico azulado)

➔A obstrução crônica das vias aéreas apresenta-se com 2 aparências distintas:

"Blue Bloater" e **"Pink Puffer"**

Blue Bloater:
- Severa hipoxemia e hipercapnia
- Edema periférico devido a falência de VD
- Menor percentagem de ventilação,
sugerida pela concentração de gases no sangue

Fisiopatologia da Bronquite Crônica

Com a obstrução por inflamação e secreção de muco

⇩

Decréscimo da ventilação e o organismo responde com

⇩

Aumento do DC

⇩

Circulação rápida em pulmão pobremente ventilado

⇩

Hipoxemia e Policitemia

Hipercapnia e acidose respiratória

⇩

Vasoconstrição arterial e Cor pulmonale

Bronquite mucopurulenta recidivante:

- Múltiplos brônquios com exudato purulento
- Focos de enfisema com moderada antracose.

ENFISEMA

ENFISEMA

É uma doença pulmonar crônica caracterizada por <u>aumento dos espaços aéreos</u> distais aos bronquíolos terminais, com destruição de suas paredes, mas sem fibrose.

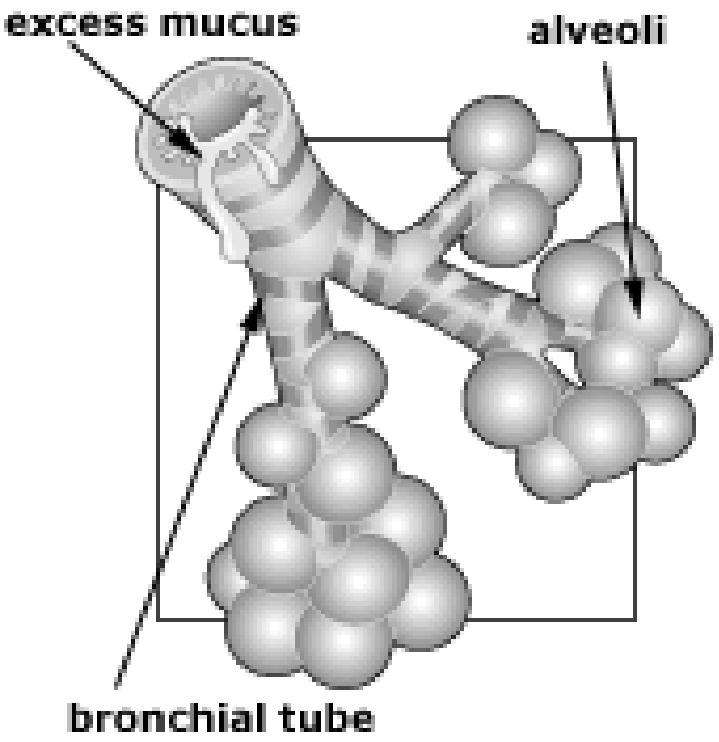

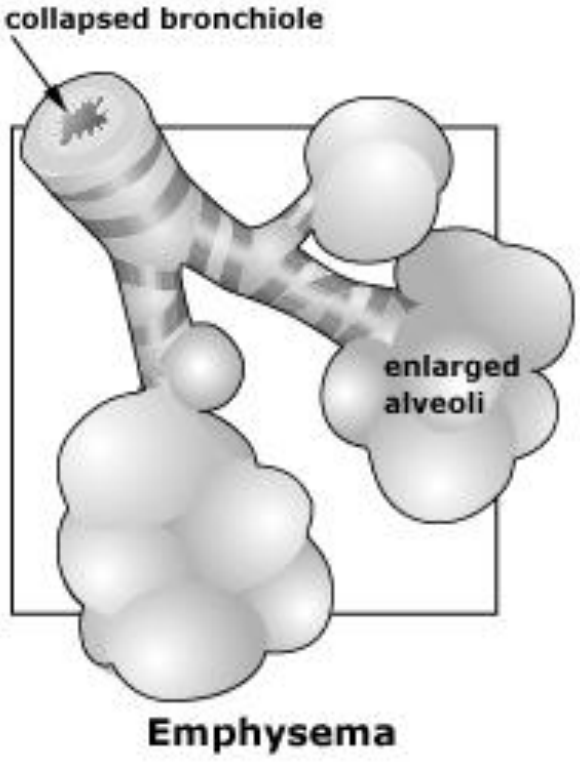

Patogenia

Acredita-se que haja um equilíbrio entre a síntese e o catabolismo de **ELASTINA** no pulmão ➔ o Enfisema ocorre quando a atividade elastolítica aumenta ou a atividade antielastolítica é reduzida.

▪

Alfa 1 Antitripsina

É uma glicoproteína circulante produzida no fígado. Importante inibidor de várias proteases (Elastase, Tripsina, Quimiotripsina e Proteases bacterianas).

No pulmão, inibe a **Elastase Neutrofílica** ➔ digere a elastina e outros componentes estruturais dos septos alveolares.

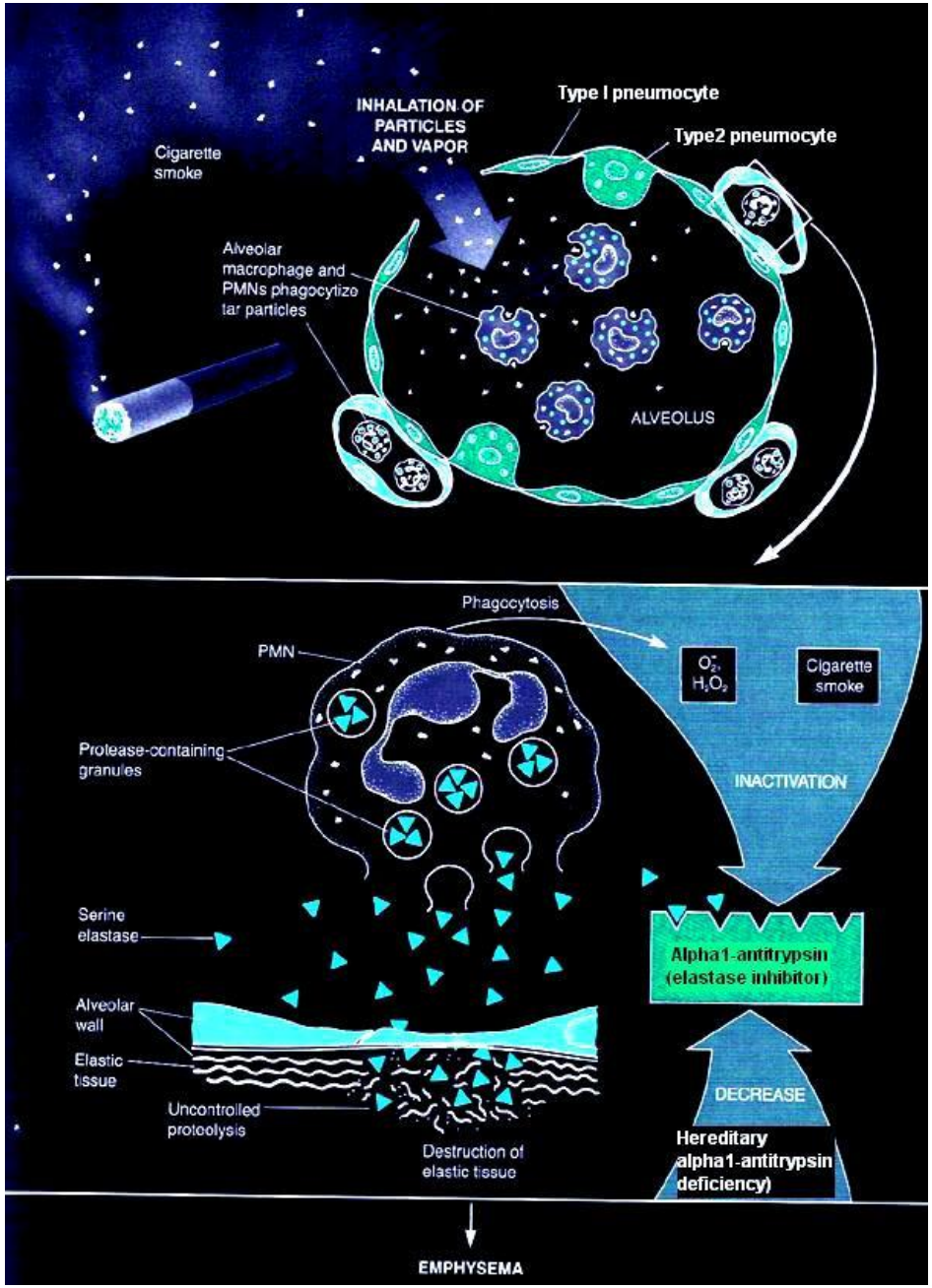

Tabaco induz a uma reação inflamatória

A Serina Elastase, presente nos PMN é um agente elastolítico potente lesa o tecido pulmonar

A atividade desta enzima (elastolítica) é inibida pela Alfa 1 Antitripsina (antielastolítica)

O tabaco inativa a Alfa 1 Antitripsina

Fisiopatologia do Enfisema

A destruição dos septos alveolares / destruição do leito capilar pulmonar

Aumento da incapacidade de oxigenar o sangue

Há diminuição do Débito Cardíaco e Hiperventilação compensatória

Fluxo sanguíneo limitado em um pulmão superventilado

Devido à diminuição do DC

Hipoxemia tecidual e Caquexia respiratória

(Desenvolvem diminuição da massa muscular e perda de peso)

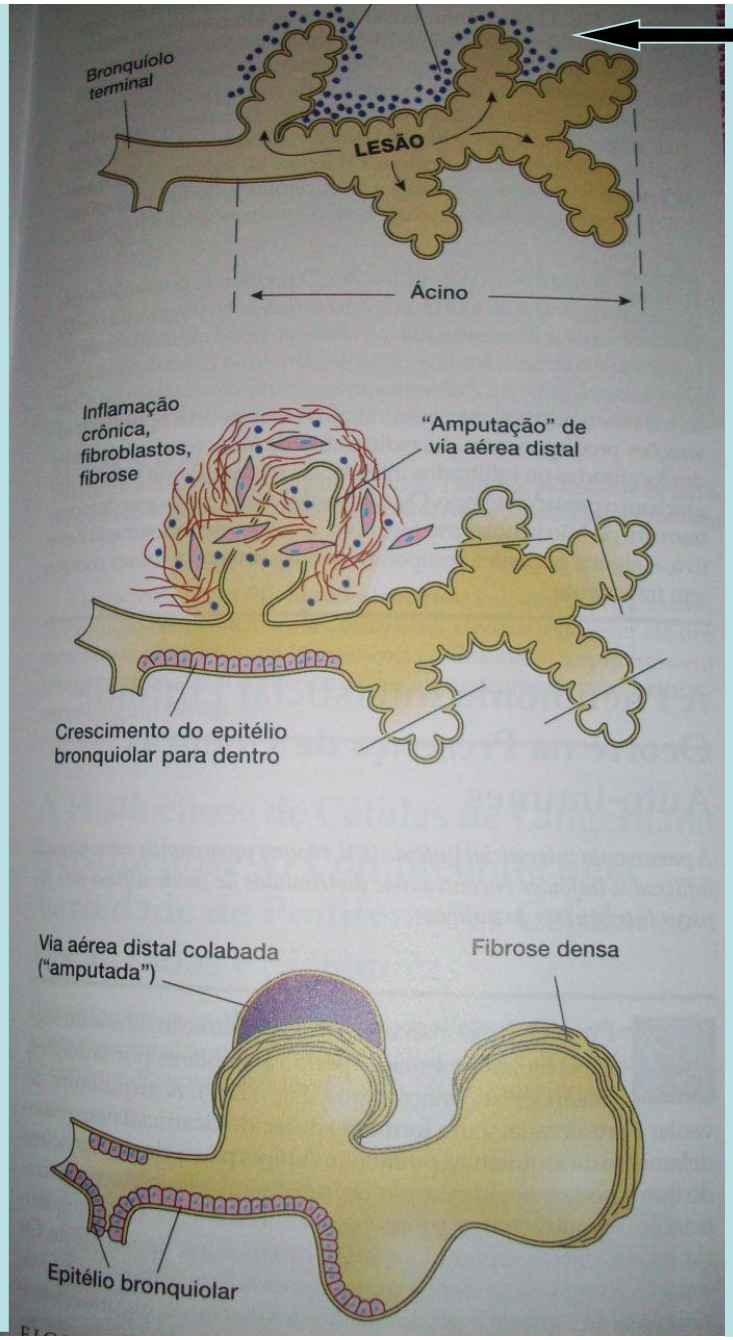

Inflamação intersticial reativa

Patogenia do "Pulmão em colméia"

A inflamação intersticial e alveolar destrói ("amputa") a parte distal do ácino.

As partes proximais dilatam-se e se tornam revestidas por epitélio bronquiolar

Fumo ed Enfisema polmonare

Fumo

Reclutamento di molti globuli bianchi nel polmone

↑ della produzione locale di elastasi

Danno al tessuto elastico del polmone

Enzo Boncompagni, MD

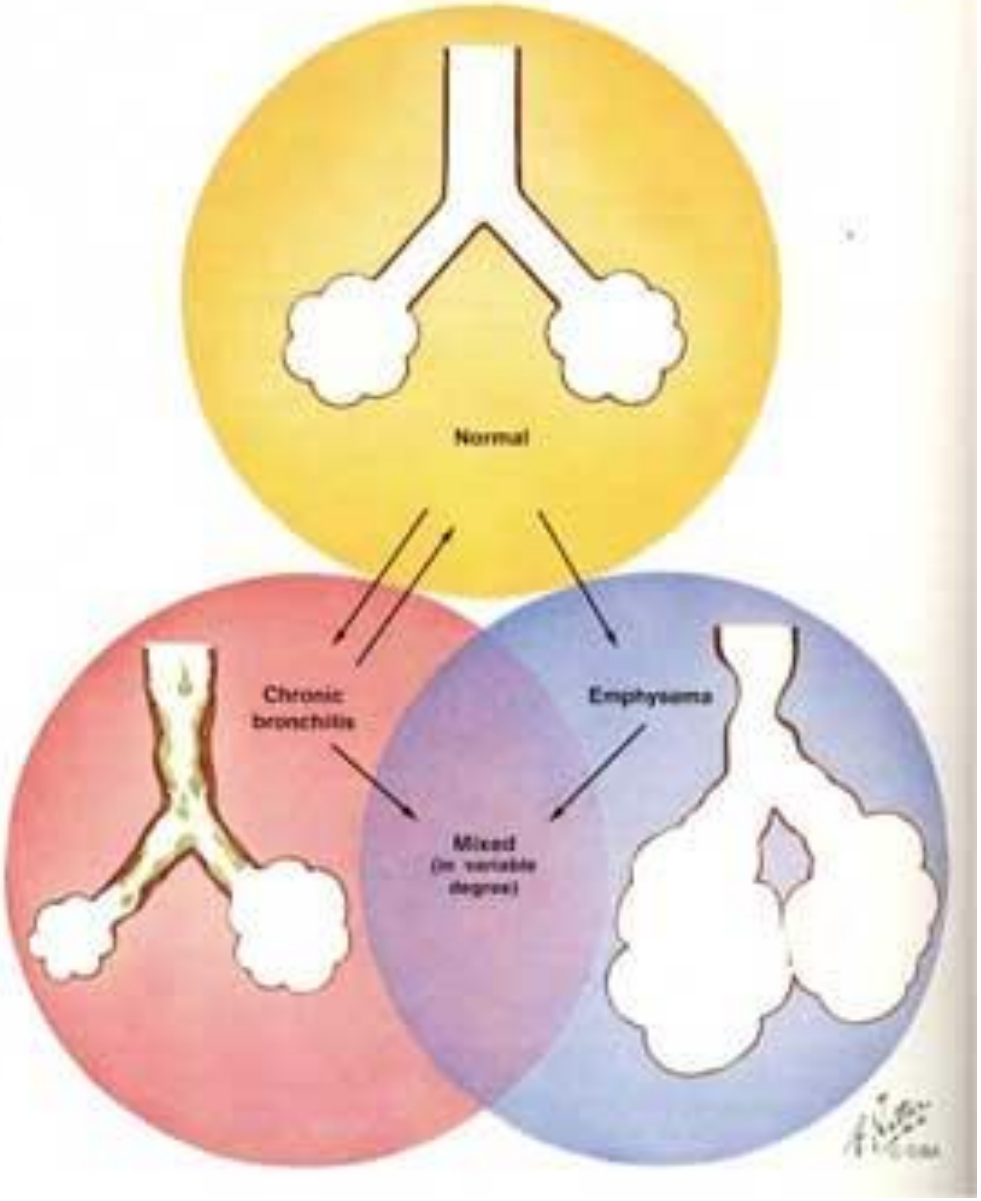
Normal
Chronic bronchitis
Emphysema
Mixed
(in variable degree)

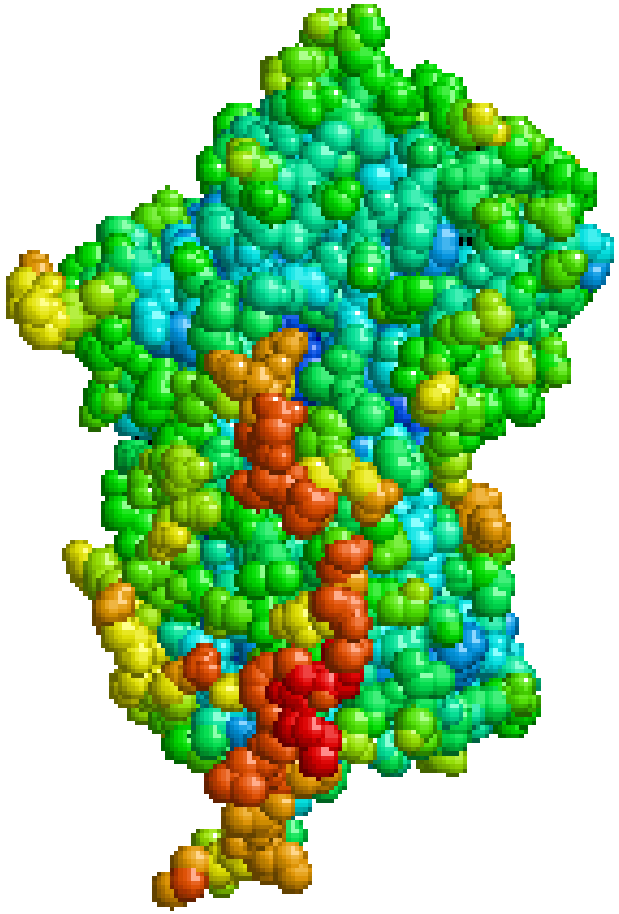

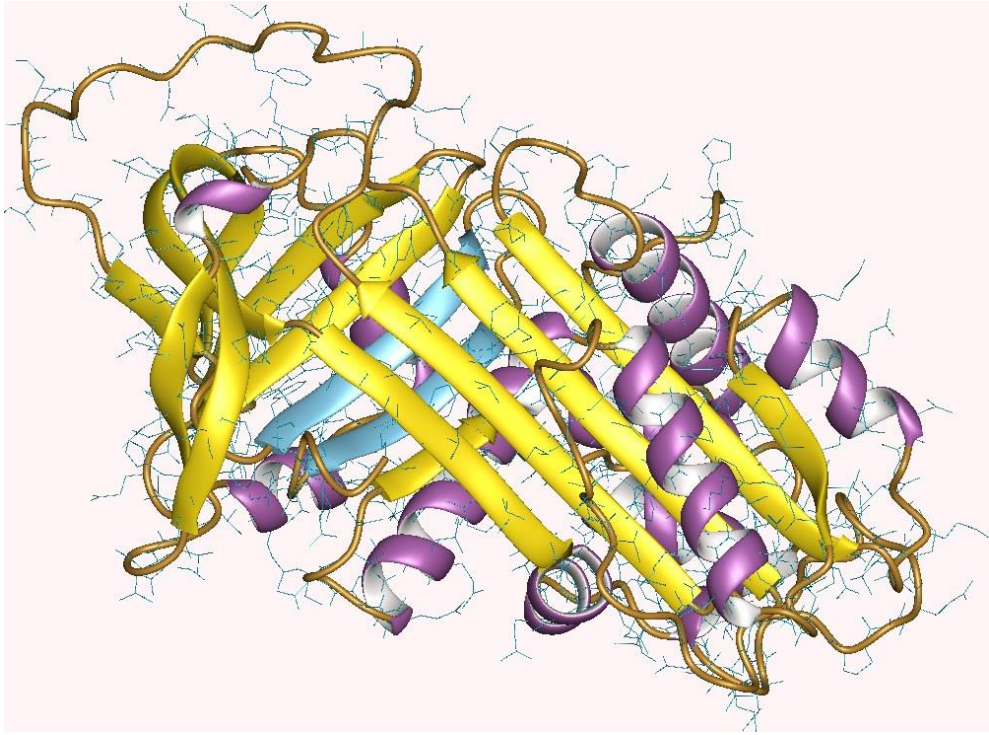

Estrutura da molécula de Alfa1 Antitripsina

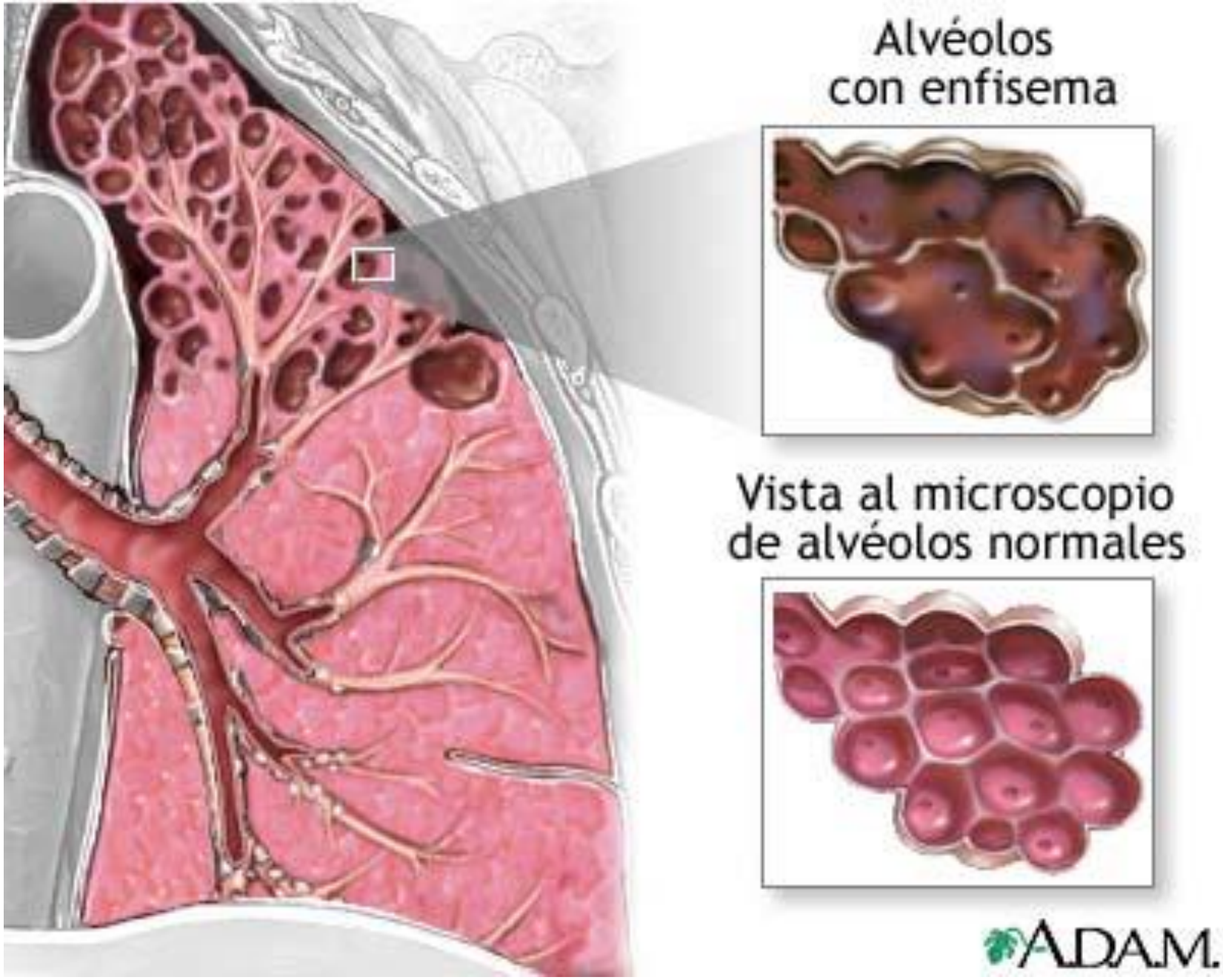
Alvéolos
con enfisema
Vista al microscopio
de alvéolos normales
A.D.A.M.

Patologia

Enfisema Centrolobular – Destruição dos bronquíolos terminais

Enfisema Pan-acinar – O ácino é uniformemente envolvido, com destruição dos septos alveolares do centro até a periferia do ácino.

Enfisema Localizado – Destruição dos alvéolos em apenas uma, ou em algumas localizações. Geralmente ocorre nos <u>ápices</u> ou <u>subpleural</u>

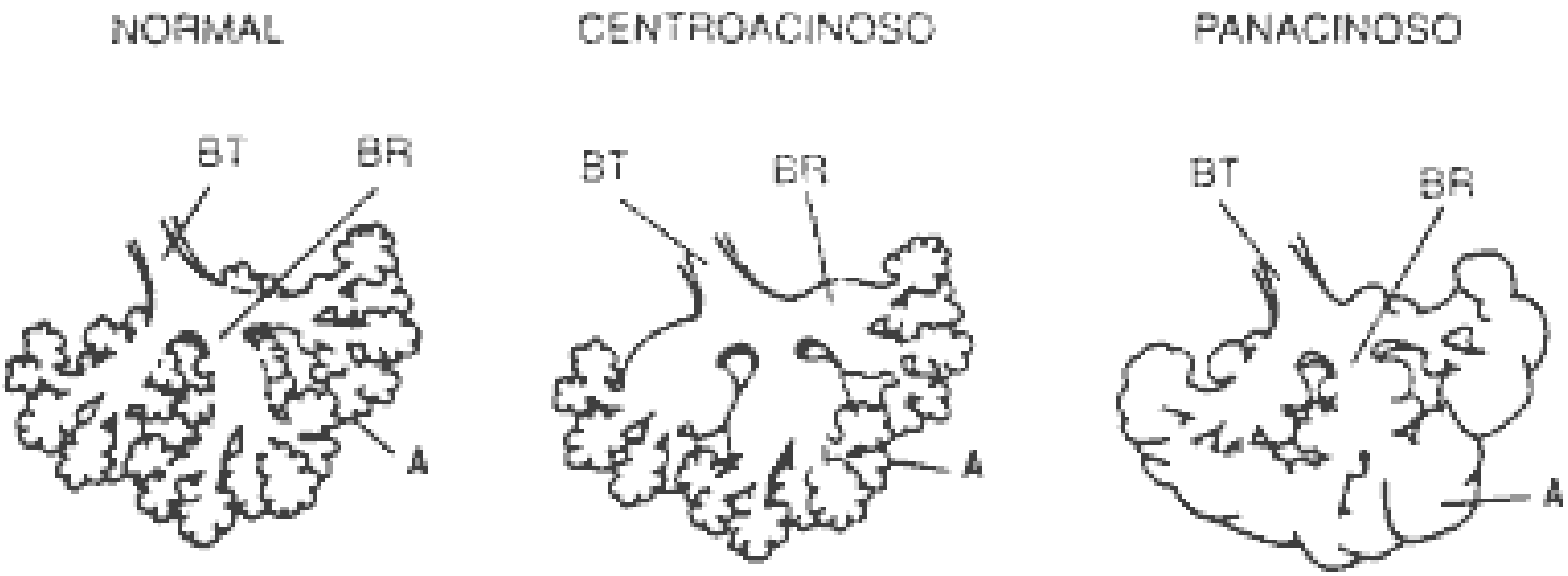

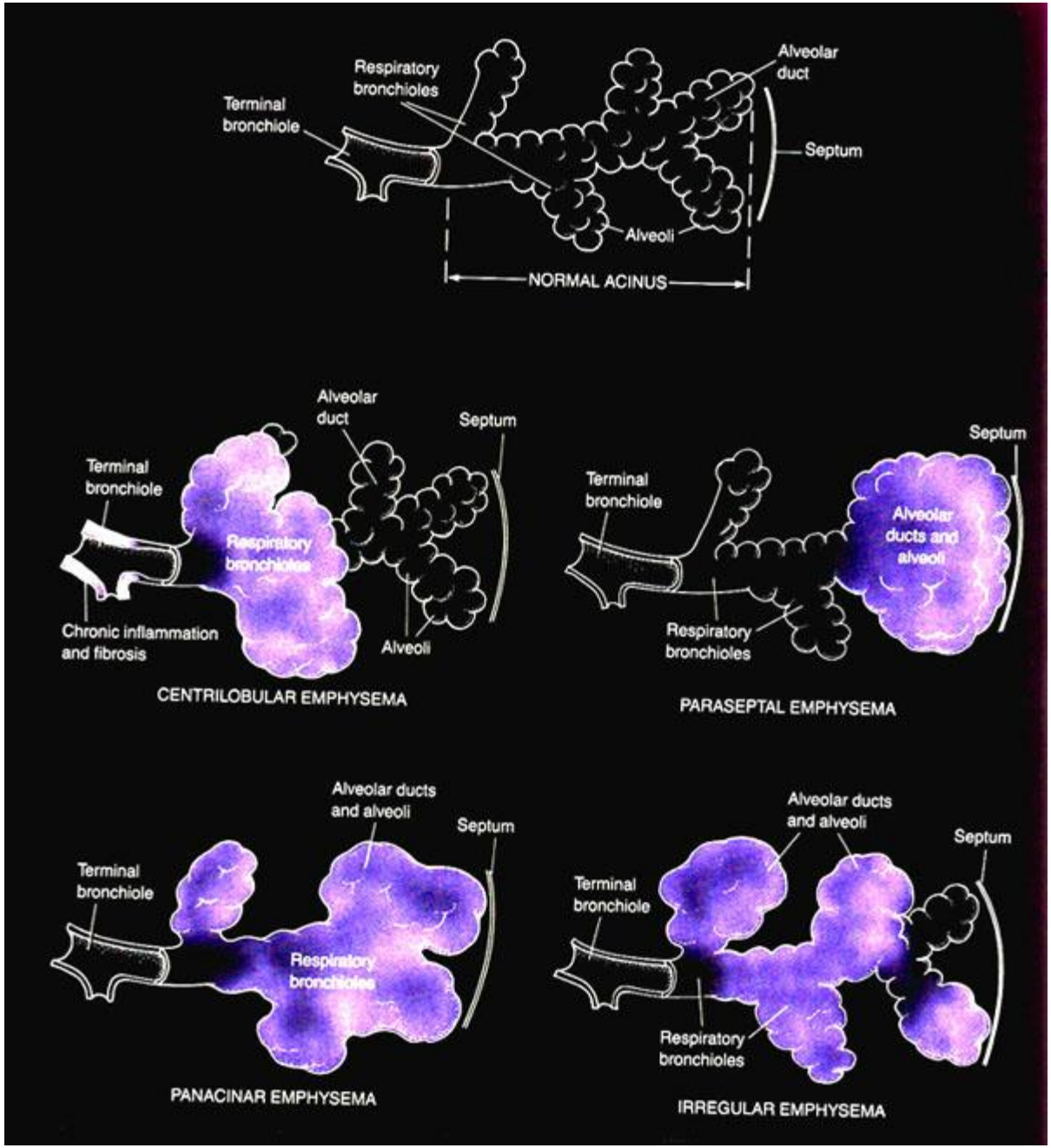
Respiratory bronchioles
Alveolar duct
Terminal bronchiole
Septum
Alveoli
NORMAL ACINUS
Alveolar duct
Septum
Terminal bronchiole
Respiratory bronchioles
Chronic inflammation and fibrosis
Alveoli
CENTRILOBULAR EMPHYSEMA
Septum
Terminal bronchiole
Alveolar ducts and alveoli
Respiratory bronchioles
PARASEPTAL EMPHYSEMA
Alveolar ducts and alveoli
Septum
Terminal bronchiole
Respiratory bronchioles
PANACINAR EMPHYSEMA
Alveolar ducts and alveoli
Septum
Terminal bronchiole
Respiratory bronchioles
IRREGULAR EMPHYSEMA

Enfisema panacinar

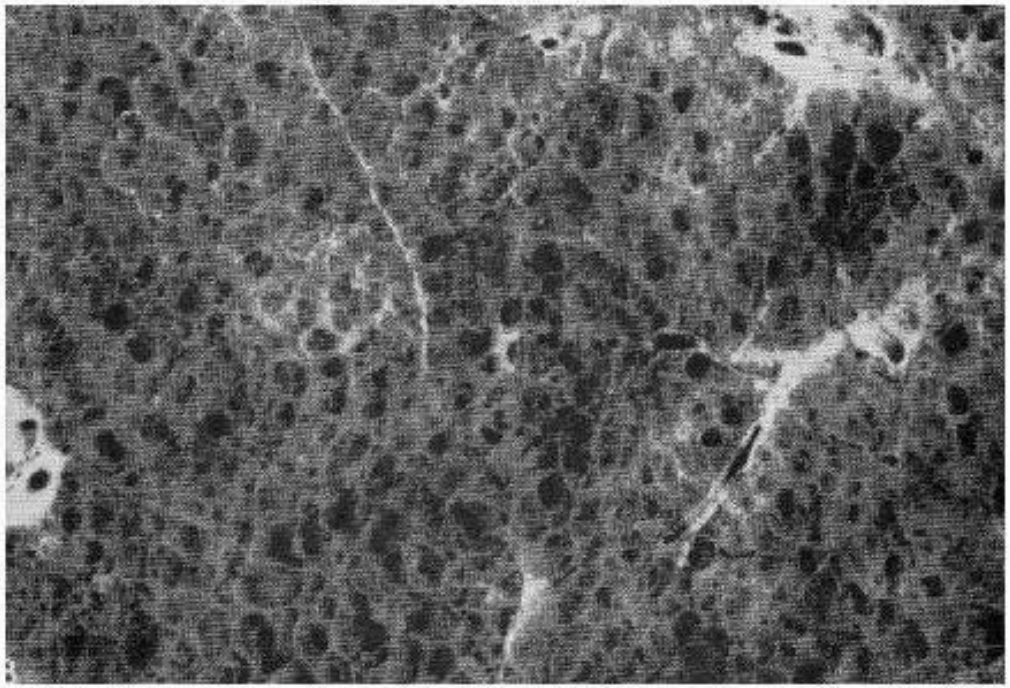

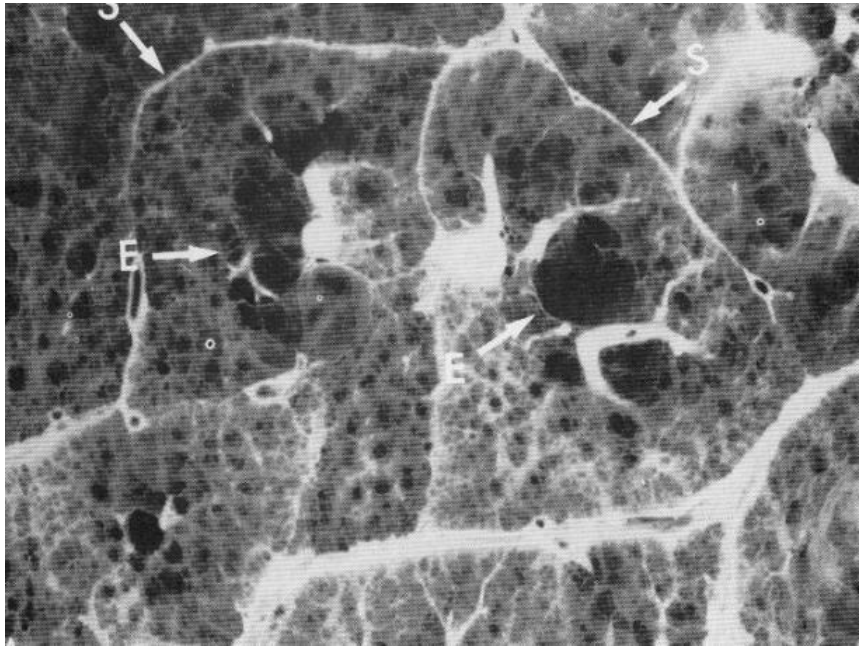

Se observa dilatacion en todo
el parenquima pulmonar

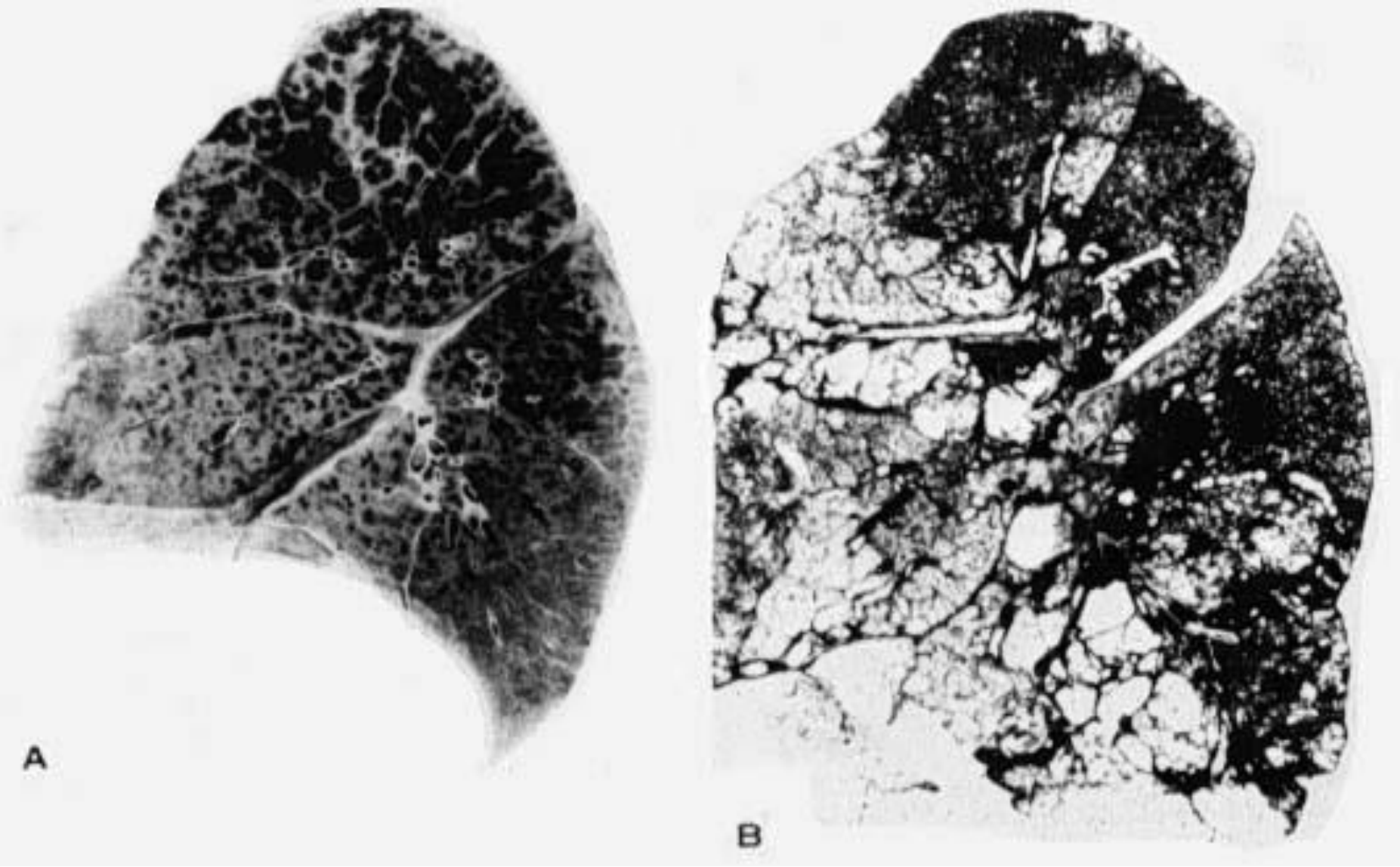

A. Enfisema Centrolobular

B. Enfisema Pan-acinar

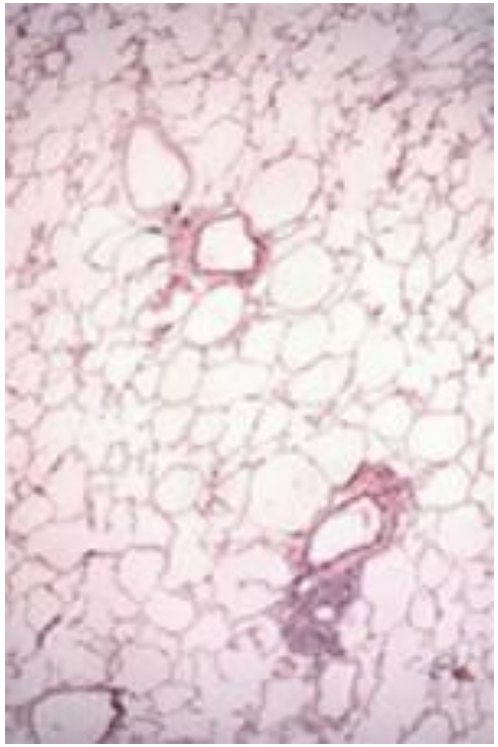

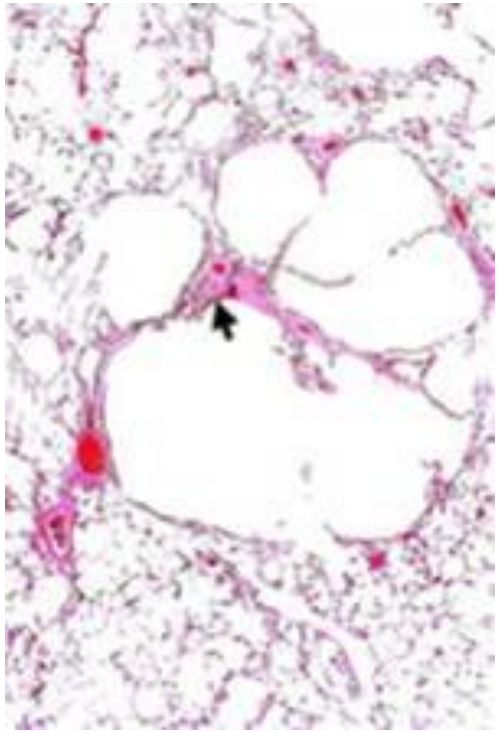

Pulmão Normal

Pulmão com Enfisema

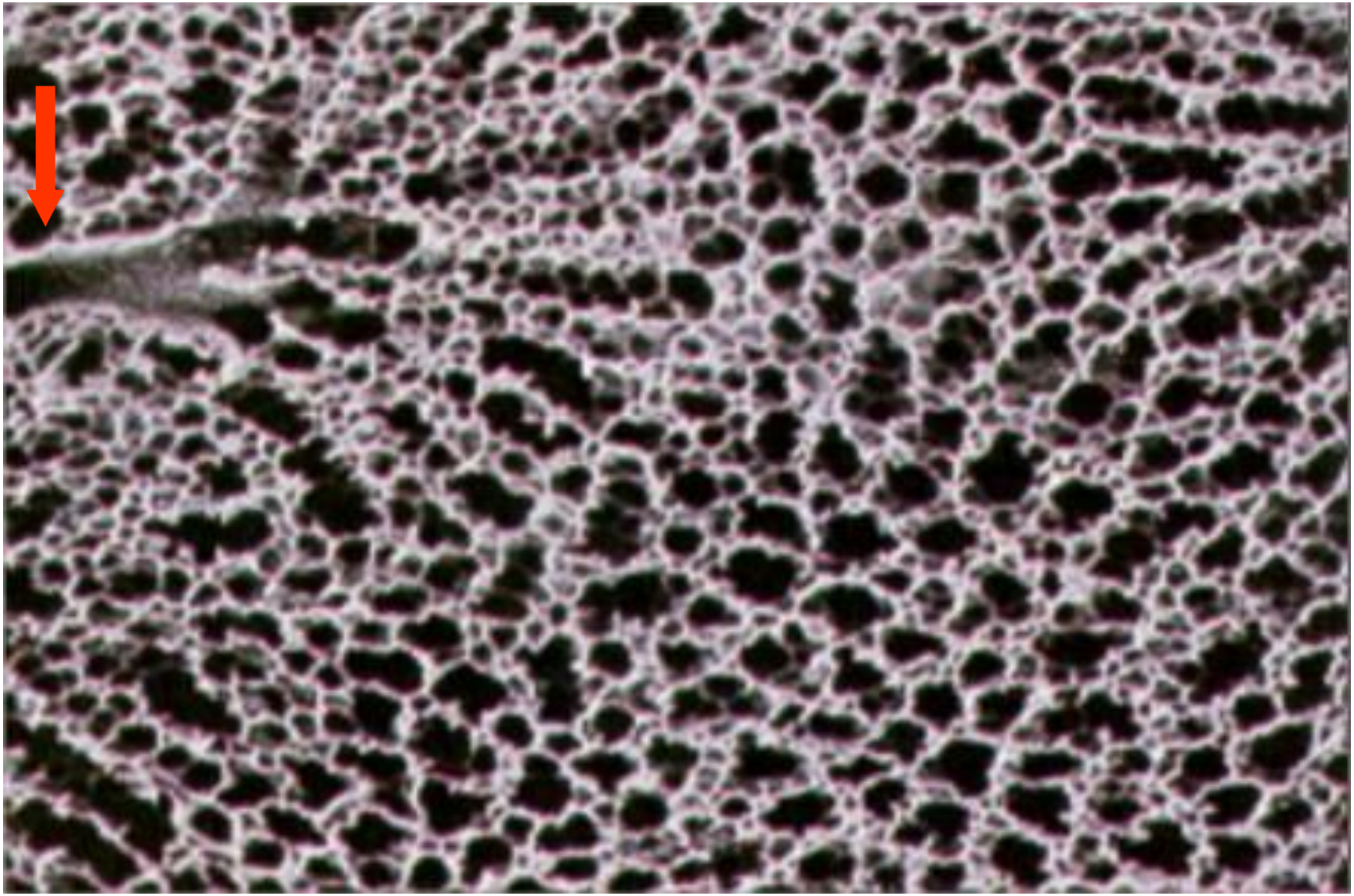

Bronquíolo e alvéolos normais.

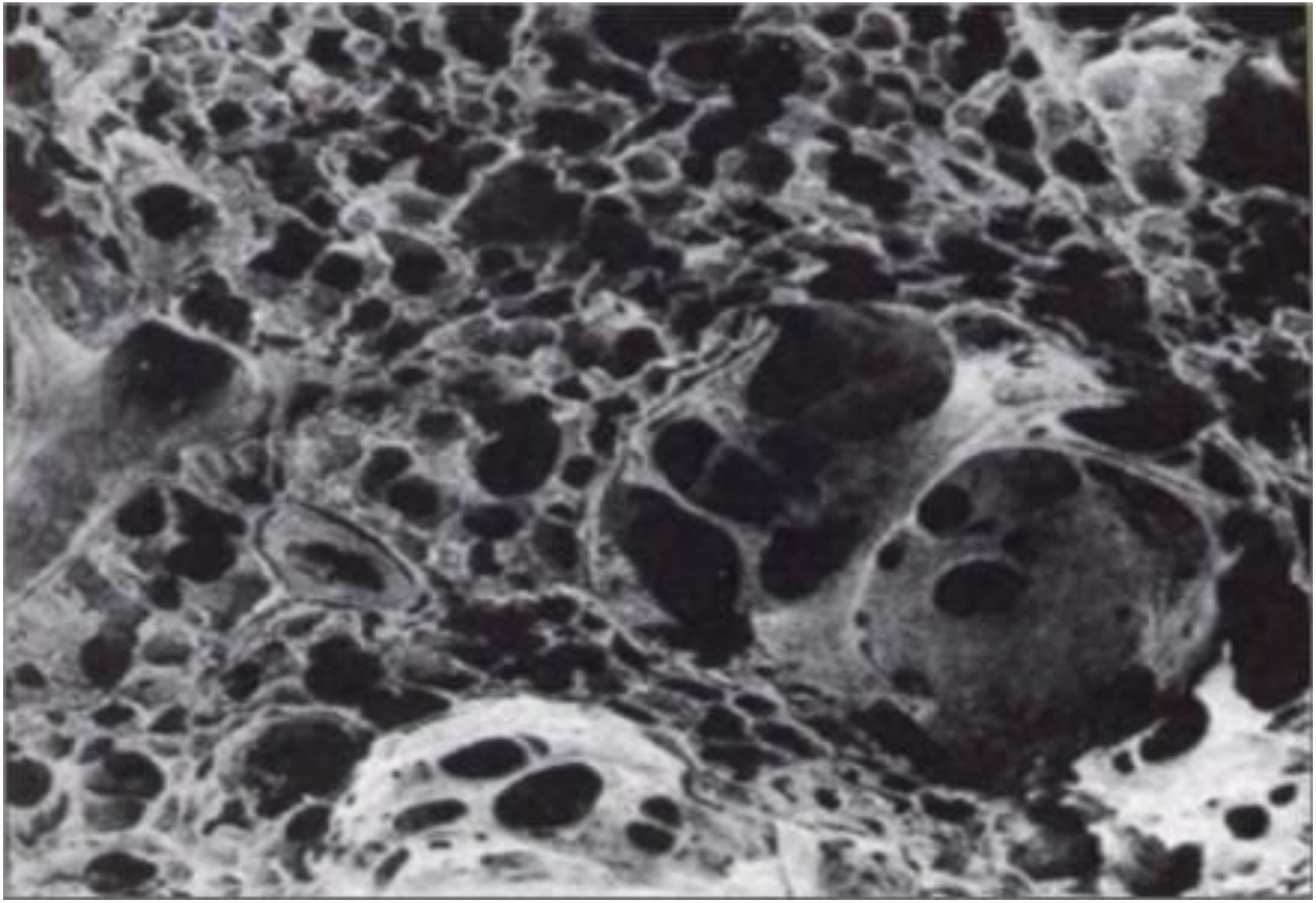

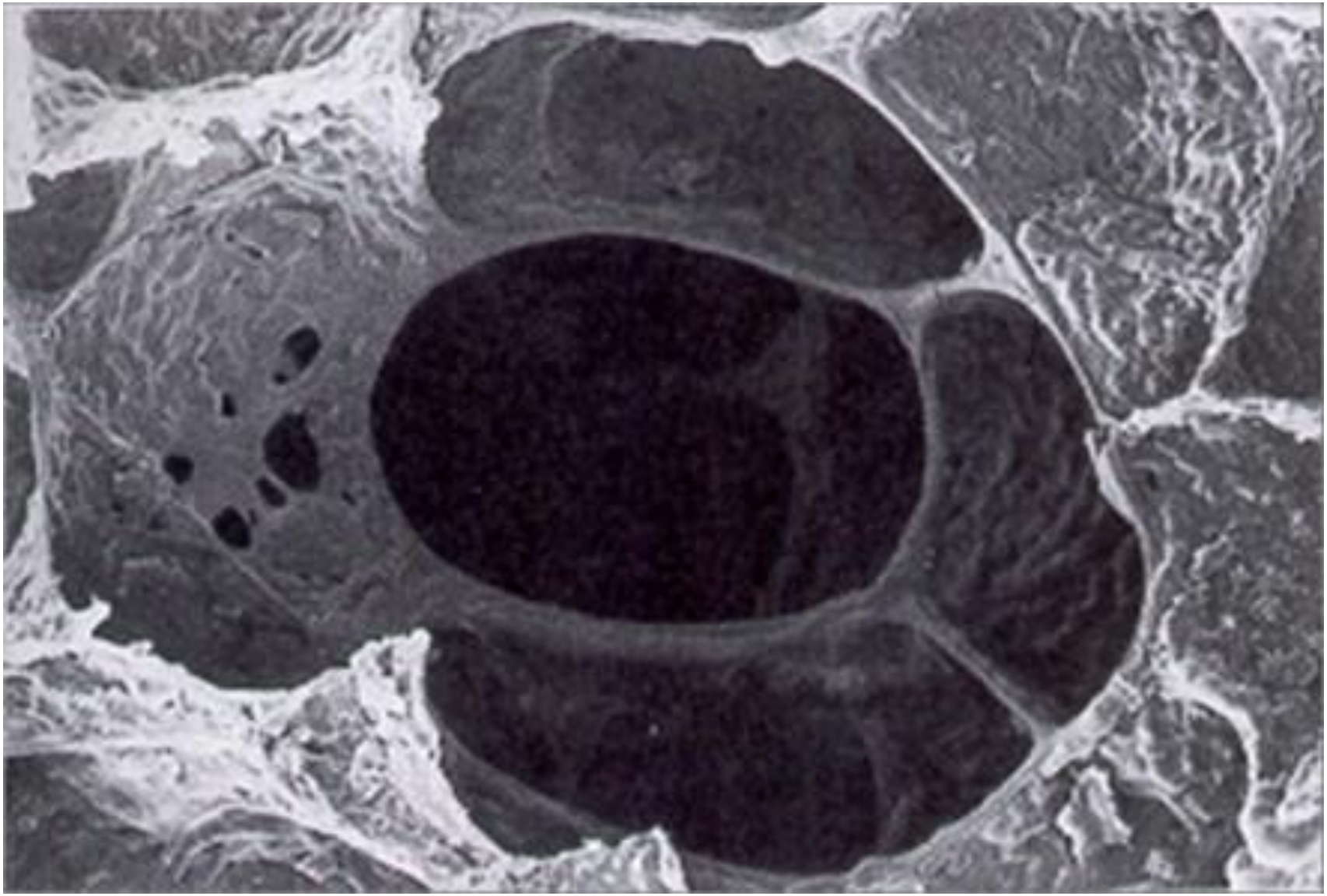

No Enfisema as paredes alveolares se rompem formando grandes cavidades.
➔ Há diminuição da <u>superfície total respiratória</u> (que normalmente é do tamanho de meio campo de tênis.

Características clínicas

- Sintomatologia aos 60 anos, com história de dispnéia aos esforços
- Perda de peso
- Uso dos músculos respiratórios acessórios para respirar
- Taquipnéia e fase expiratória prolongada
- RX com hiperinsuflação do pulmão ➔ pulmões aumentados/ diafragma deprimido/ aumento do diâmetro ântero-posterior ("tórax em barril")
- "Sopradores rosados"

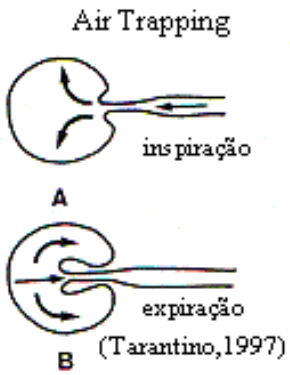

(Tarantino,1997)

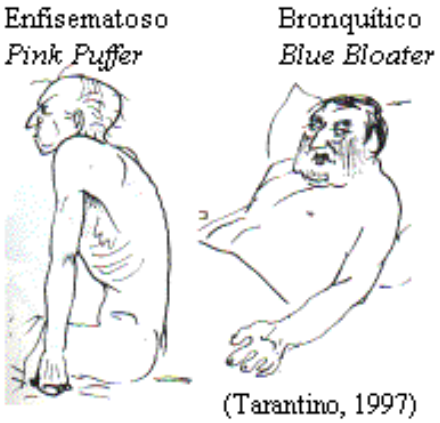

(Tarantino, 1997)

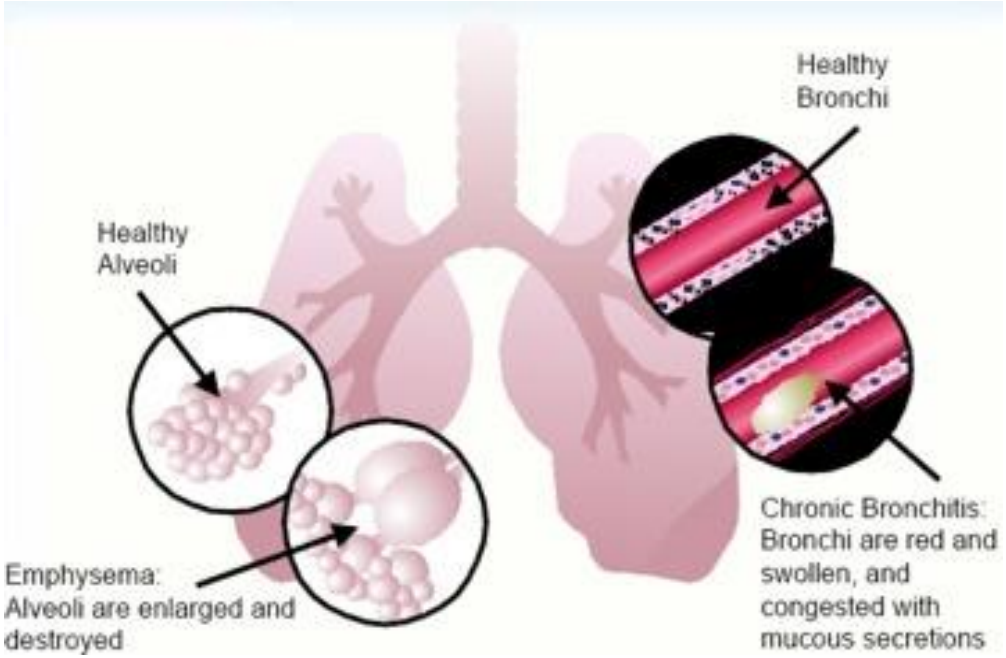

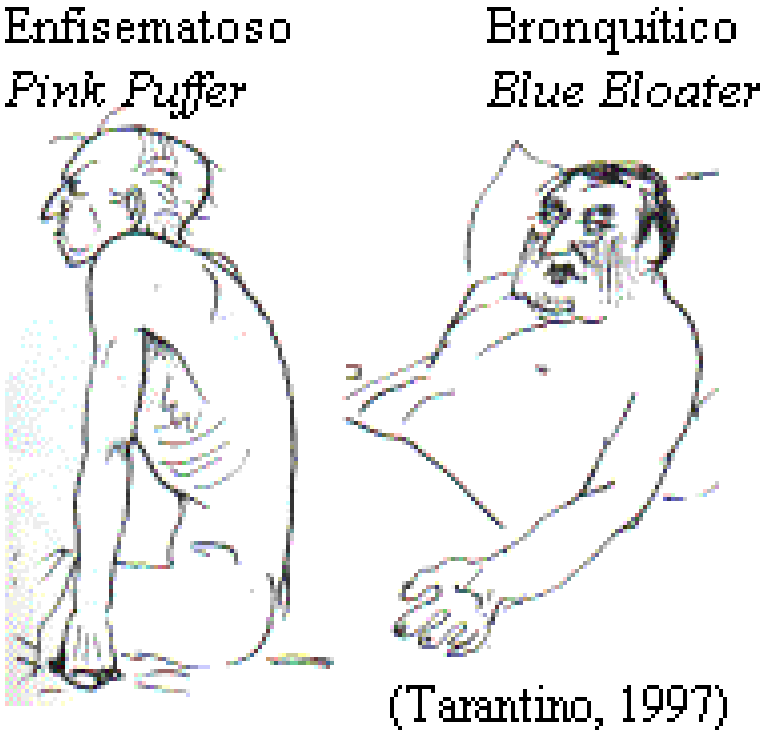

Chronic Bronchitis = Cyanotic Blue Bloaters

EmPhysema = Pink Puffers

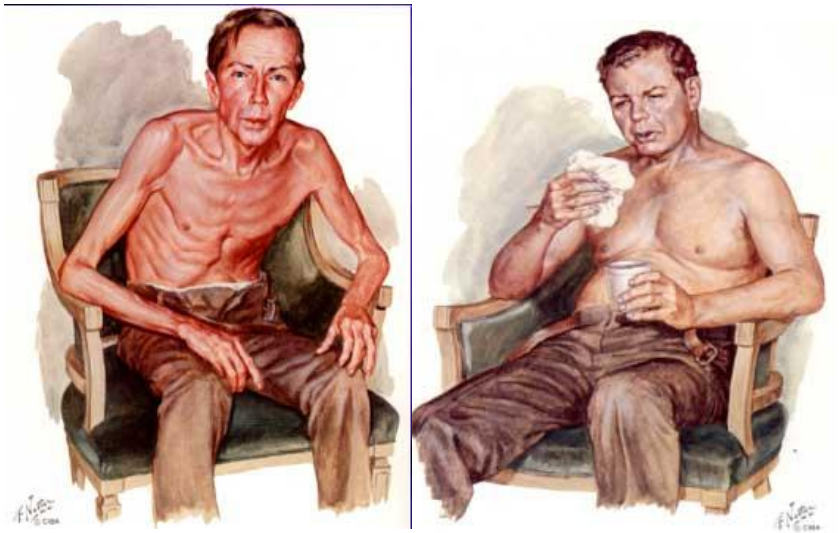

“Pink Puffer”- Enfisema

Paciente de 58 anos,apresentando dispnéia progressiva nos últimos 4 anos. Tosse ausente ou produtiva de pouca expectoração branca.

Astenia e perda de peso.

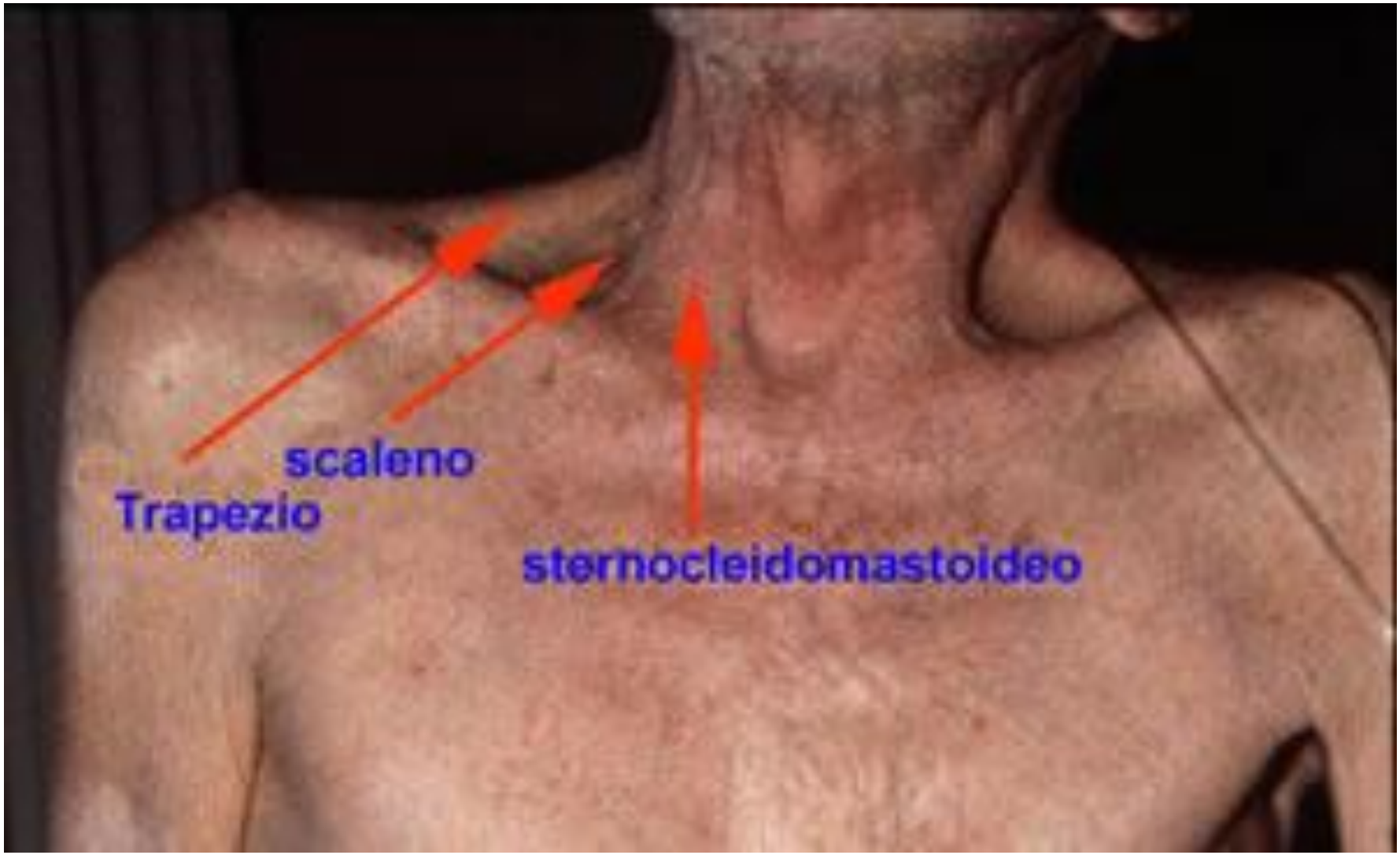
scaleno
Trapezio
sternocleidomastoideo

RX Enfisema pulmonar

- Hiperinsuflação
- Diagragmas baixos, achatados
- Mediastino estreito



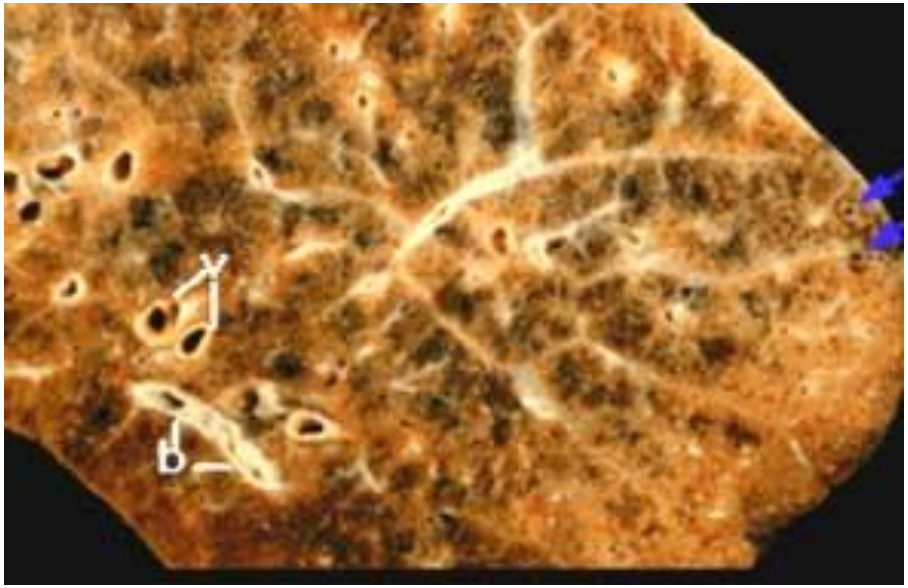

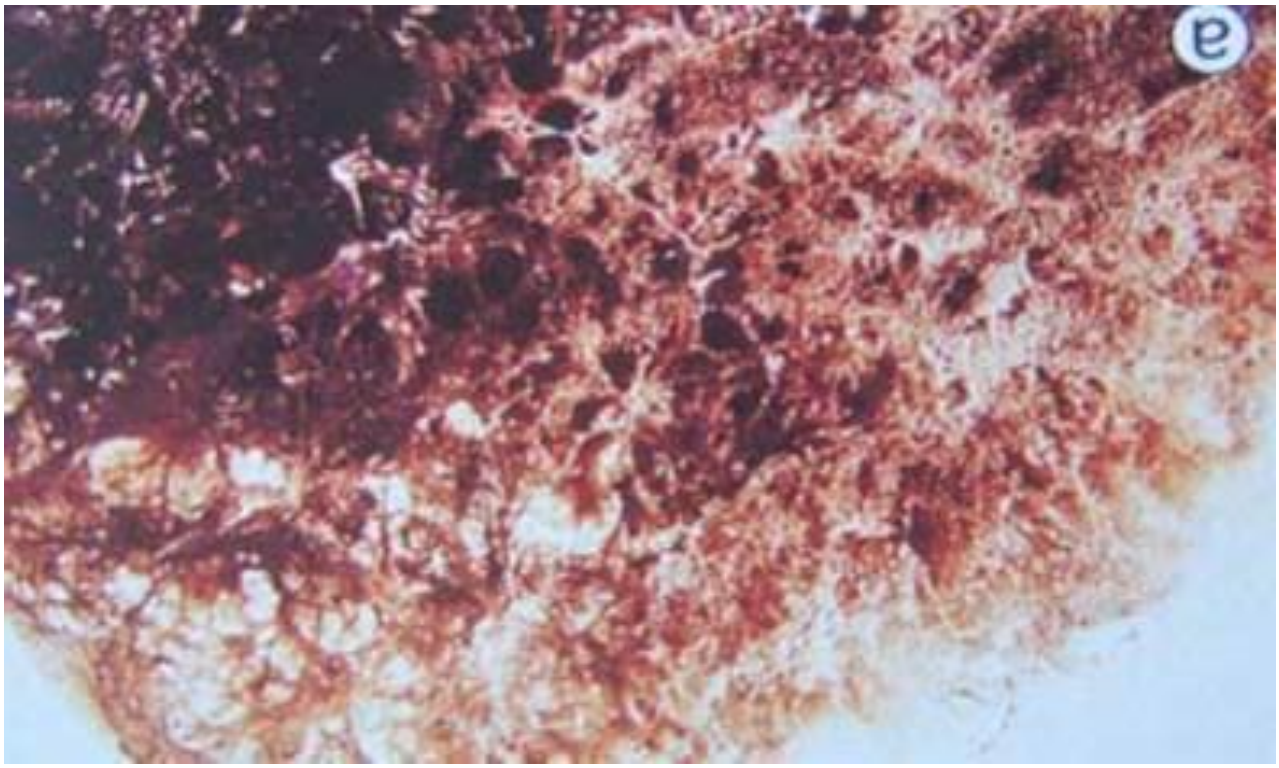
a

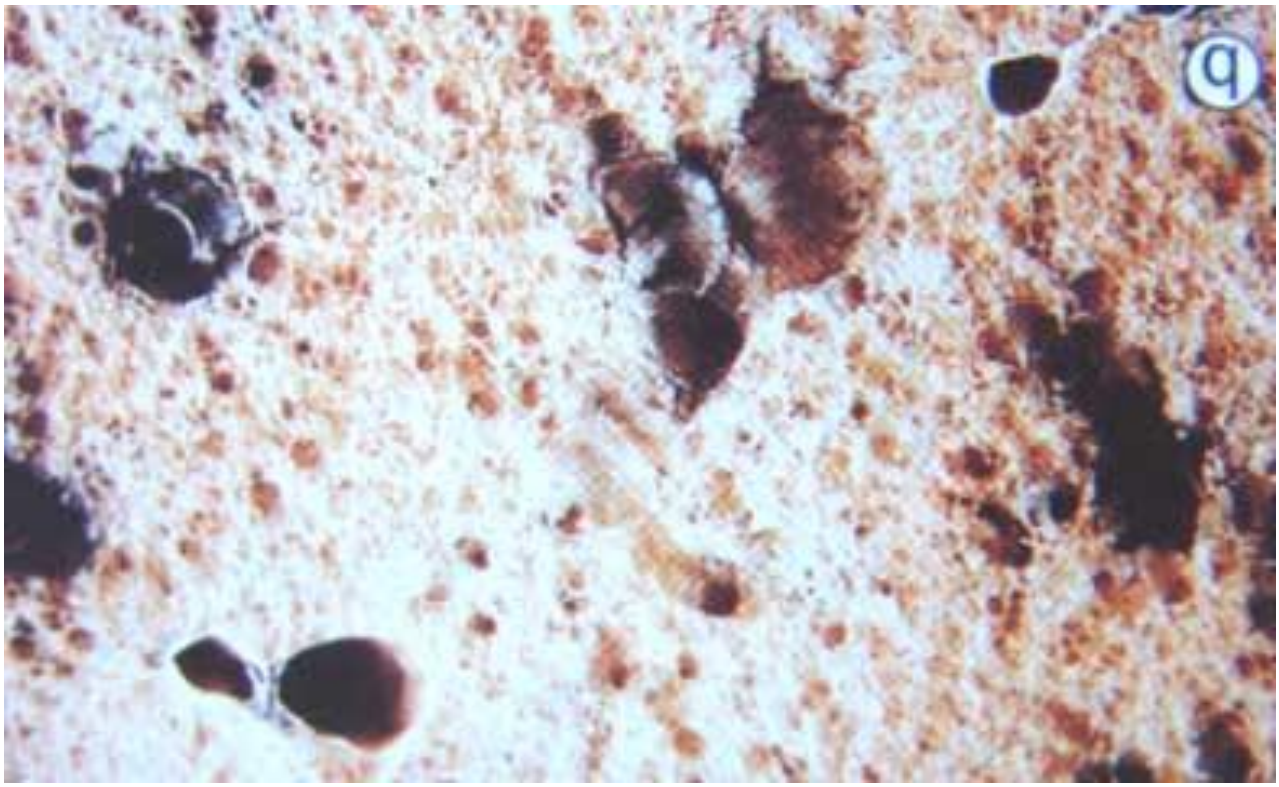
b

Pulmão normal

Pulmão com Enfisema

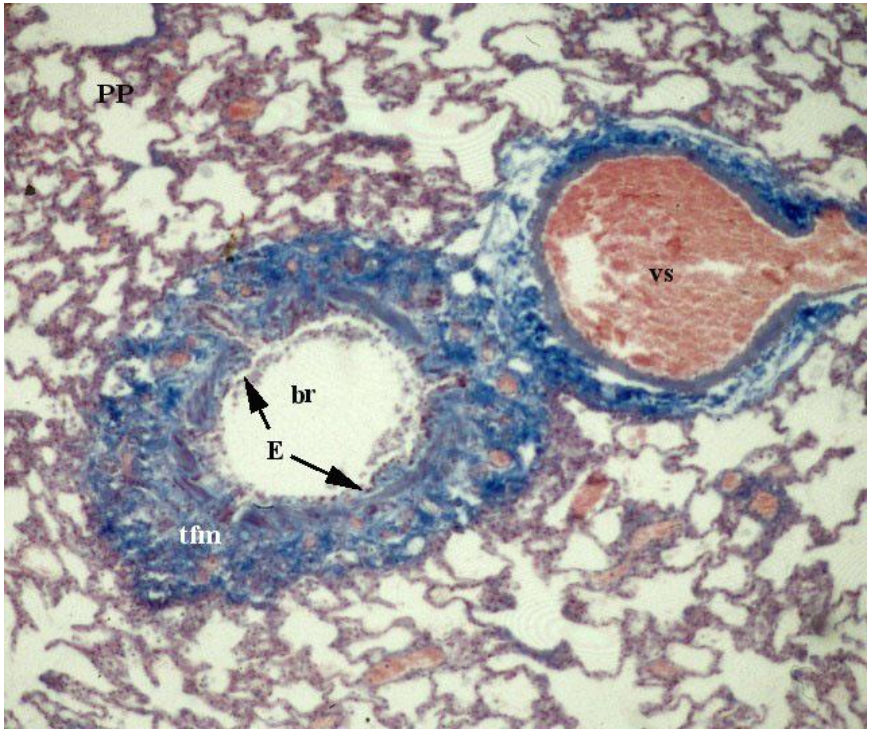

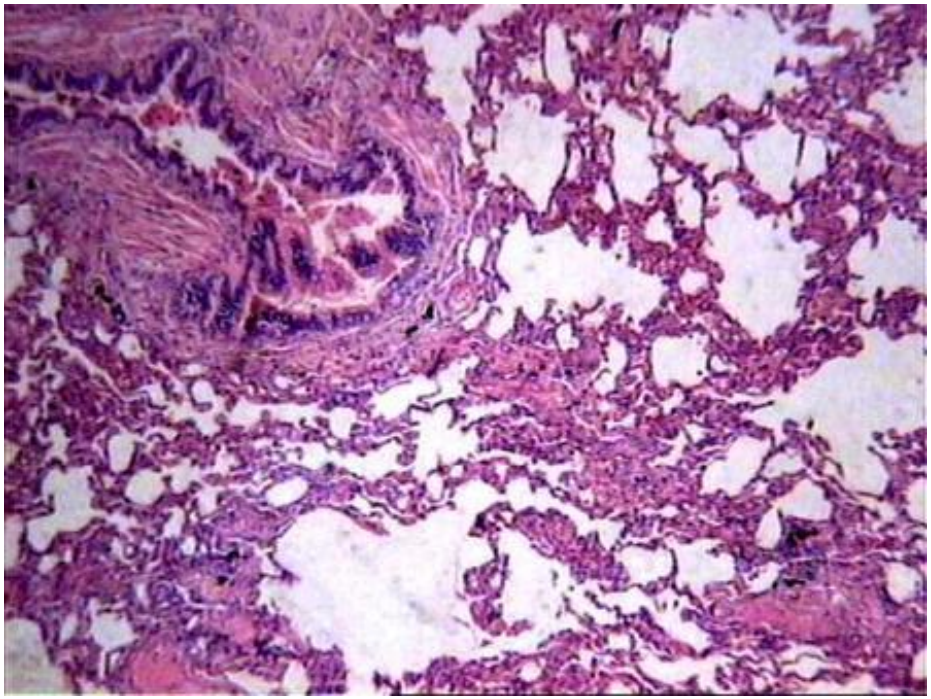

Pulmão normal

Pulmão com Enfisema

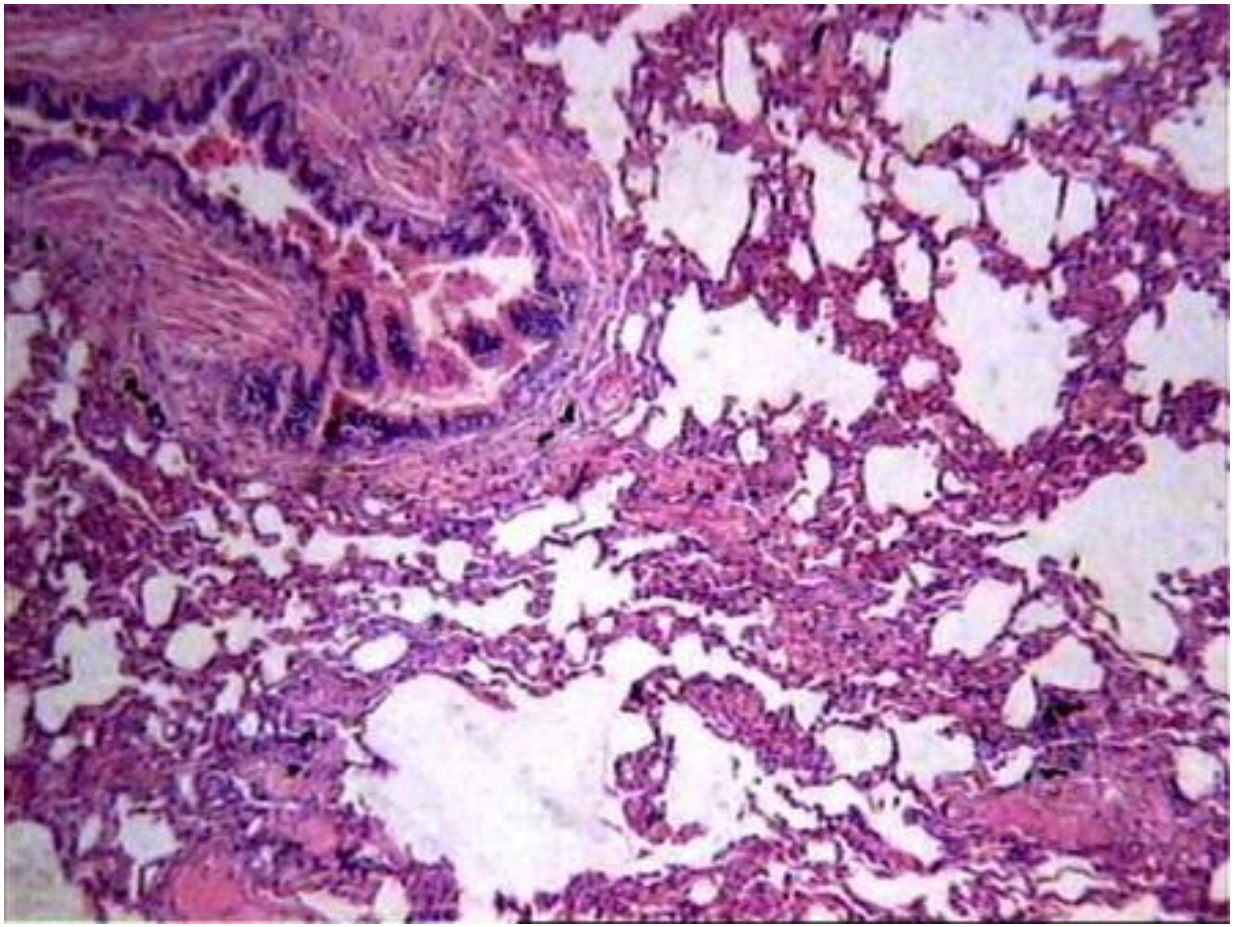

Enfisema

Microscopia

- Hiperdistensão alveolar com destruição progressiva dos septos e confluência dos grupos alveolares, formando bolhas.

-Aumento volume alveolar.

- Adelgaçamento septal com pobreza celular.

- Infiltrado inflamatório intersticial.

- Hipertrofia da camada média muscular.

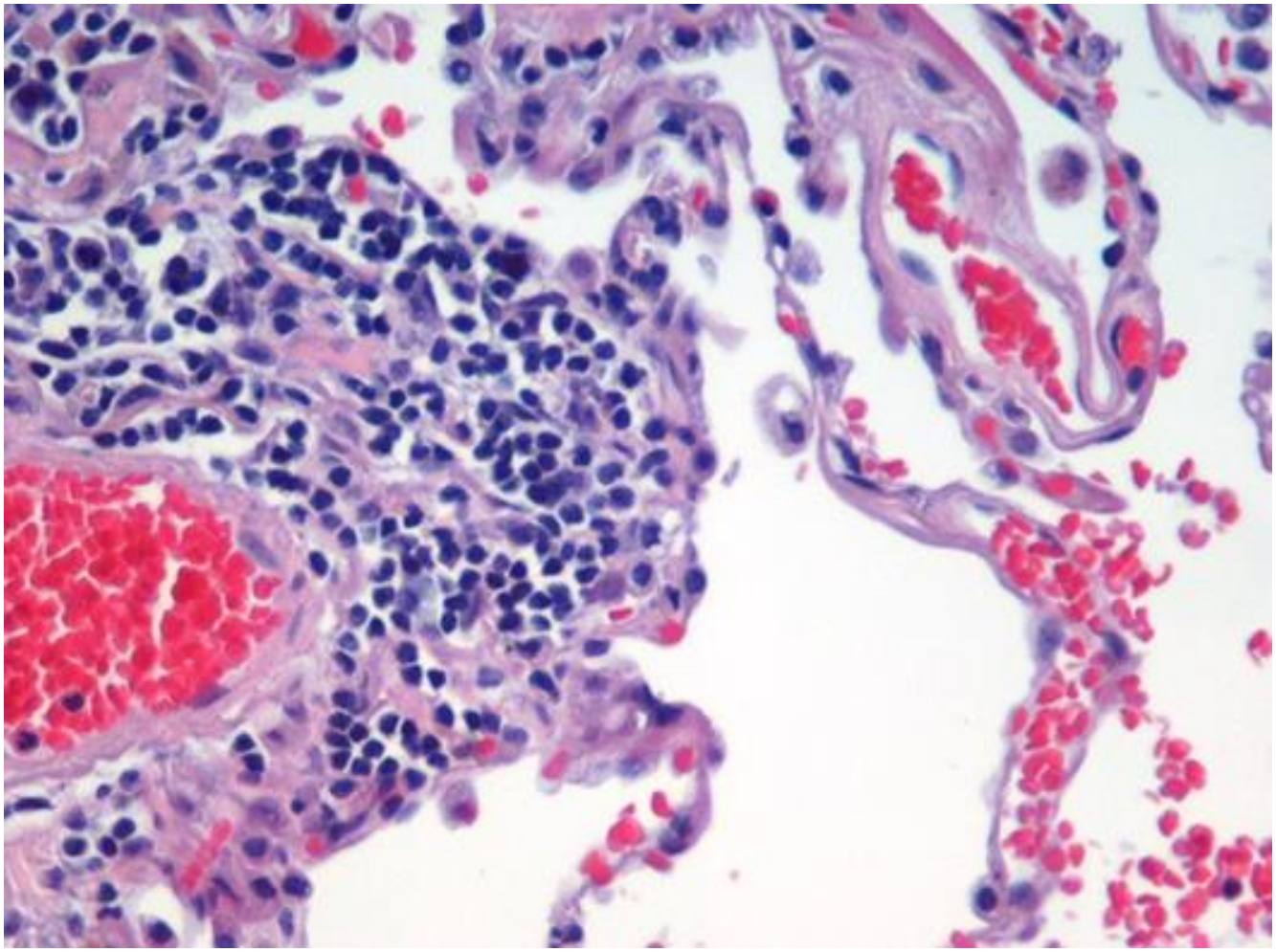

INDICAÇÕES DE TRATAMENTO INTENSIVO NO ENFISEMA

- Dispnéia importante que não responde ao tratamento médico inicial
- Confusão mental, coma
- Hipoxemia persistente e grave ($PaO_2 < 50mmHg$) e/ou Hipercapnia grave ($PaCO_2 > 60mmHg$). e/ou Acidose respiratória ($pH < 7,35$)

A evolução clínica do Enfisema caracteriza-se por um declínio da função respiratória e dispnéia progressiva, para a qual não existe tratamento adequado.

ASMA

ASMA

É uma doença pulmonar crônica,caracterizada por episódios periódicos de obstrução ao fluxo de ar e aumento da sensibilidade das vias aéreas a vários estímulos.

Os pacientes apresentam paroxismos de sibilos, dispnéia e tosse.

Episódios agudos de asma podem alternar-se com períodos assintomáticos, ou podem ser sobrepostos a uma obstrução crônica das vias aéreas.

Quando a asma aguda grave não responde ao tratamento é denominada ***Estado de mal asmático.***

"A asma é uma doença inflamatória crônica das vias aéreas. Em indivíduos susceptíveis esta inflamação causa episódios recorrentes de **tosse**, **chiado**, **aperto no peito** e **dificuldade para respirar**. A inflamação torna as vias aéreas sensíveis a estímulos tais como **alérgenos**, **irritantes químicos**, **fumaça de cigarro**, **ar frio** ou **exercícios**."

Quando expostos a estes estímulos, as vias aéreas ficam **edemaciadas**, **estreitadas**, **cheias de muco** e excessivamente **sensíveis aos estímulos.**

A OMS redefiniu recentemente a asma em função das suas 3 principais características (Bethesda,1999):

- **As células das vias respiratórias secretam mais muco que o normal. Este muco é muito espesso e tende a obstruir as vias aéreas.**
- **As vias respiratórias tendem a inflamar-se, provocando edema e assim obstruindo-as.**
- **Os músculos das vias respiratórias contraem-se, principalmente os esfíncteres dos brônquios.**

A definição mais correta de asma brônquica talvez seja a dada pela sociedade Britânica de Tórax, que afirma:

“A asma é uma condição inflamatória crónica das vias aéreas, cuja causa não está completamente elucidada. Em consequência da inflamação, as vias aéreas tornam-se hiper-reativas e estreitam-se facilmente em resposta a inúmeros estímulos. Isto pode resultar em tosse, sibilos, sensação de opressão torácica e dispneia, sendo estes sintomas mais comuns à noite. O estreitamento das vias aéreas é geralmente reversível, porém, em pacientes com asma crónica, a inflamação pode determinar obstrução irreversível ao fluxo aéreo. As características patológicas incluem a ***presença de células inflamatórias nas vias aéreas, exsudação de plasma, edema, hipertrofia muscular, rolhas de muco e descamação do epitélio”.***

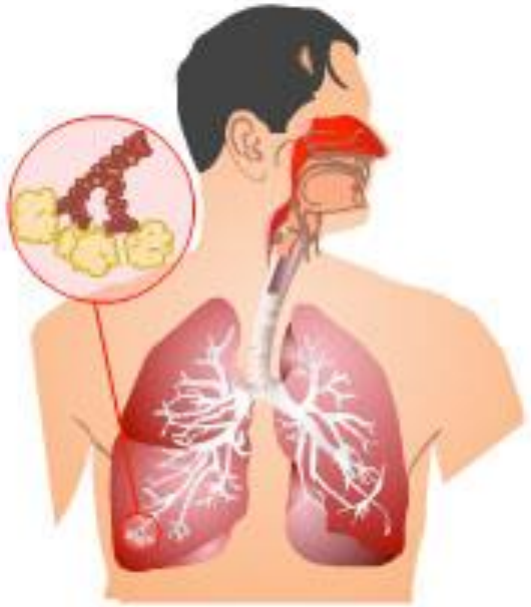

Brônquio Normal

Brônquio Asmático

Exacerbação da Asma

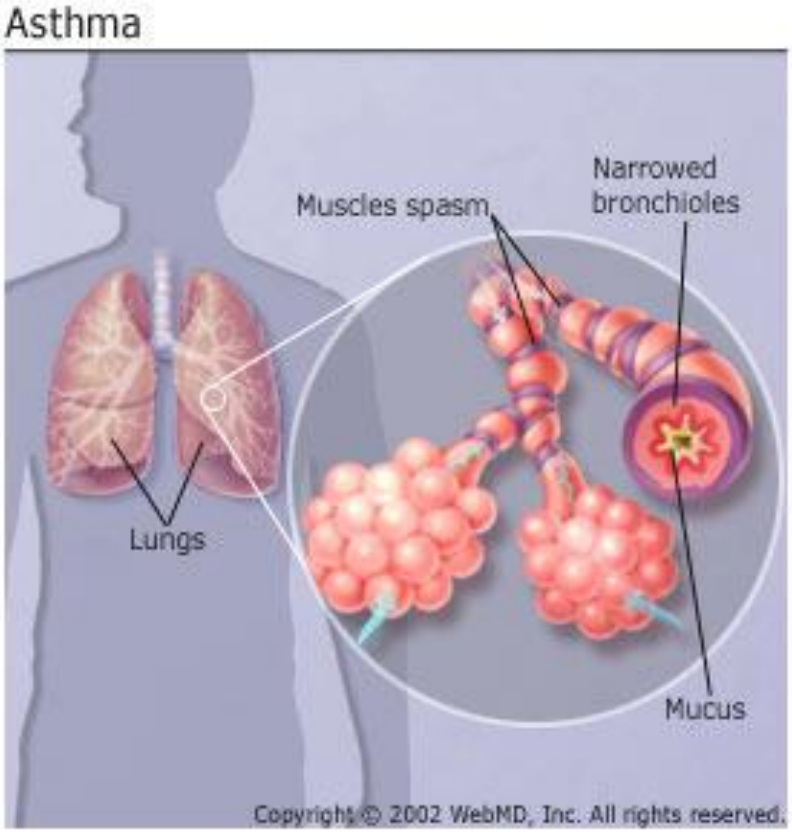

A inflamação torna as vias aéreas sensíveis a estímulos.

Edema, muco e estreitamento das vias aéreas.

Patogenia da Asma

Resposta Imediata

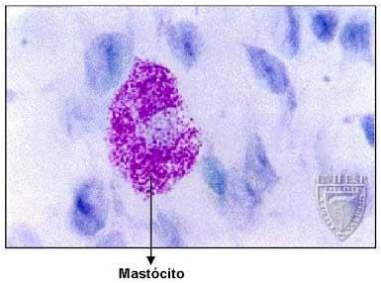

Alérgeno

Alérgeno liga-se à IgE nos mastócitos

Mastócitos sofrem degranulação

Liberação de Mediadores Inflamatórios

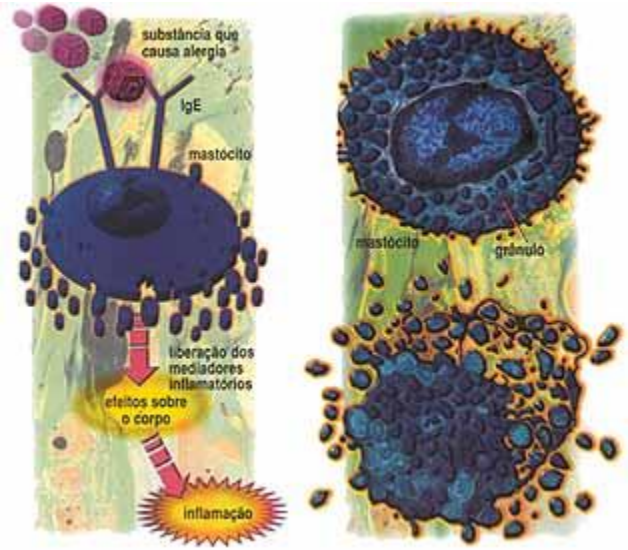

Broncoconstrição

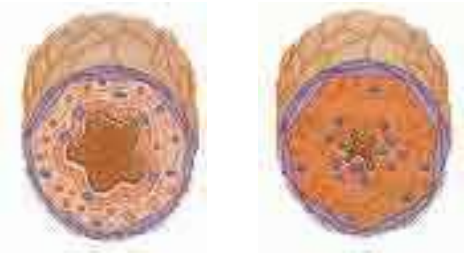

Resposta Tardia

Descarga de Grânulos Eosinofílicos

↓

Diminuição da Função ciliar e Lesão de células Epiteliais

↓

Estimulação de terminações nervosas

↓

Broncoconstrição + Hipersecreção de Muco

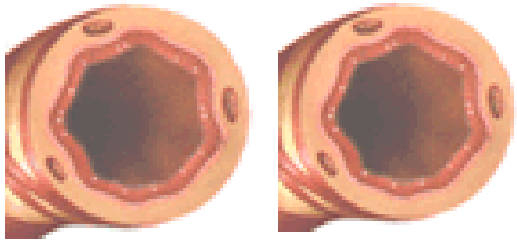

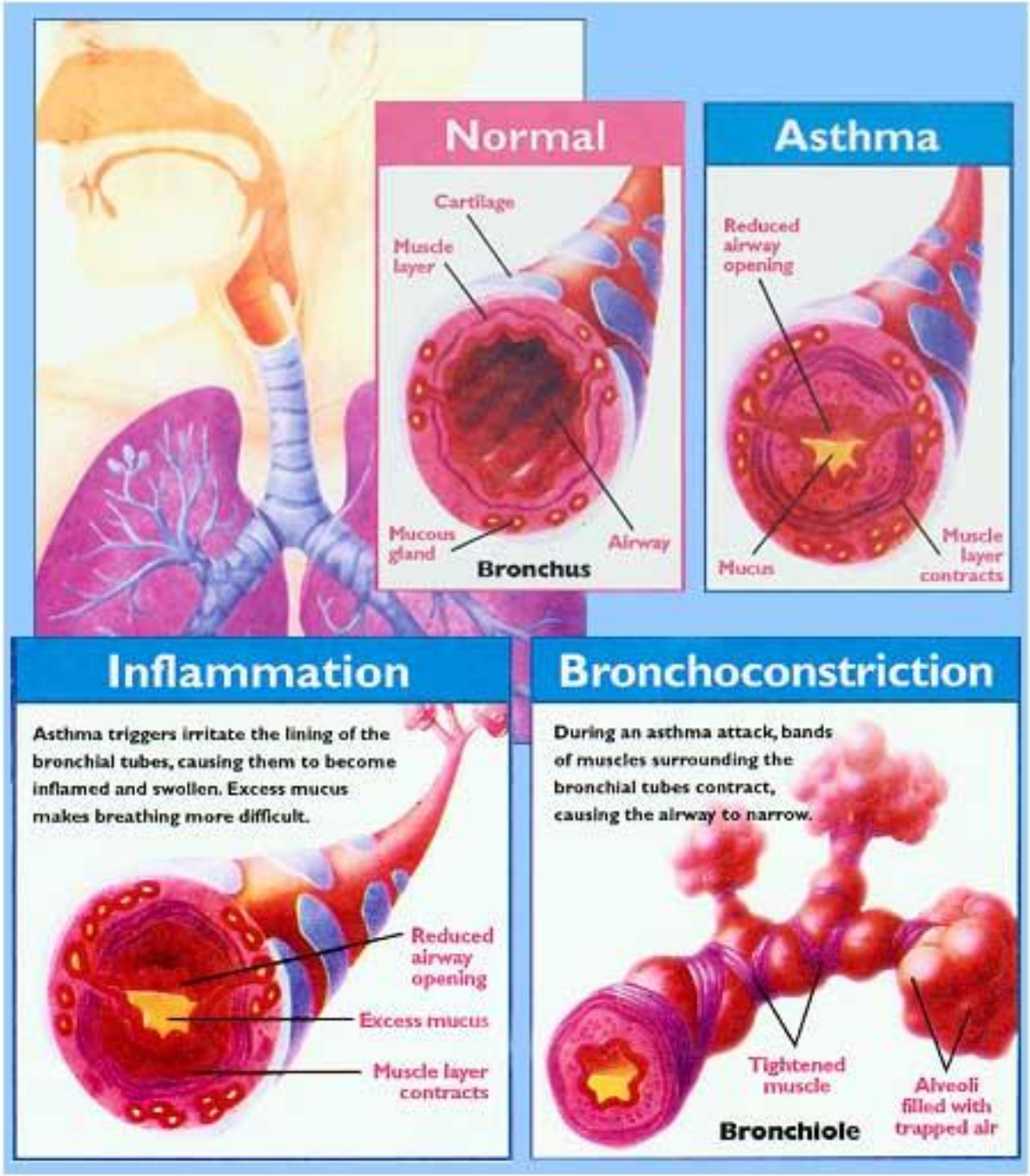
Normal
Cartilage
Muscle layer
Mucous gland
Airway
Bronchus
Asthma
Reduced airway opening
Mucus
Muscle layer contracts
Inflammation
Asthma triggers irritate the lining of the bronchial tubes, causing them to become inflamed and swollen. Excess mucus makes breathing more difficult.
Reduced airway opening
Excess mucus
Muscle layer contracts
Bronchoconstriction
During an asthma attack, bands of muscles surrounding the bronchial tubes contract, causing the airway to narrow.
Tightened muscle
Alveoli filled with trapped air
Bronchiole

Características Patológicas da Asma

Macroscopia

Vias aéreas com tampões de muco e pulmões distendidos com ar.

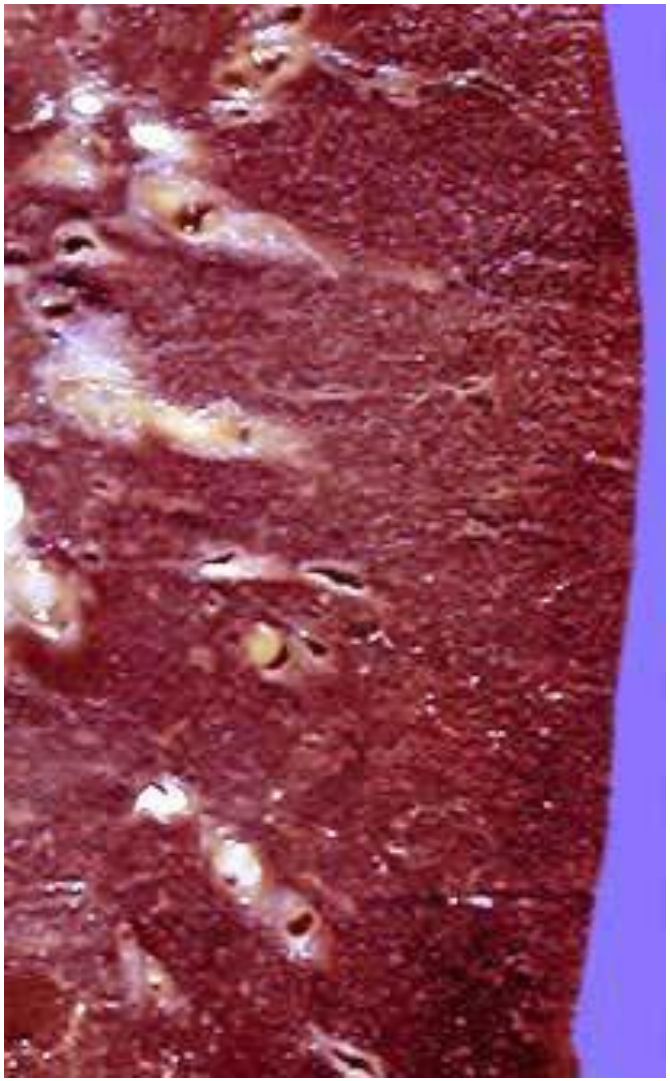

O pulmão não colapsou ao abrir a cavidade torácica.
A causa pode ser obstrução das vias aéreas (bronquite,bronquiolite,enfisema,bronquiectasia, asma).
As vias aéreas mostram tampão de muco.
O parênquima pulmonar é normal.

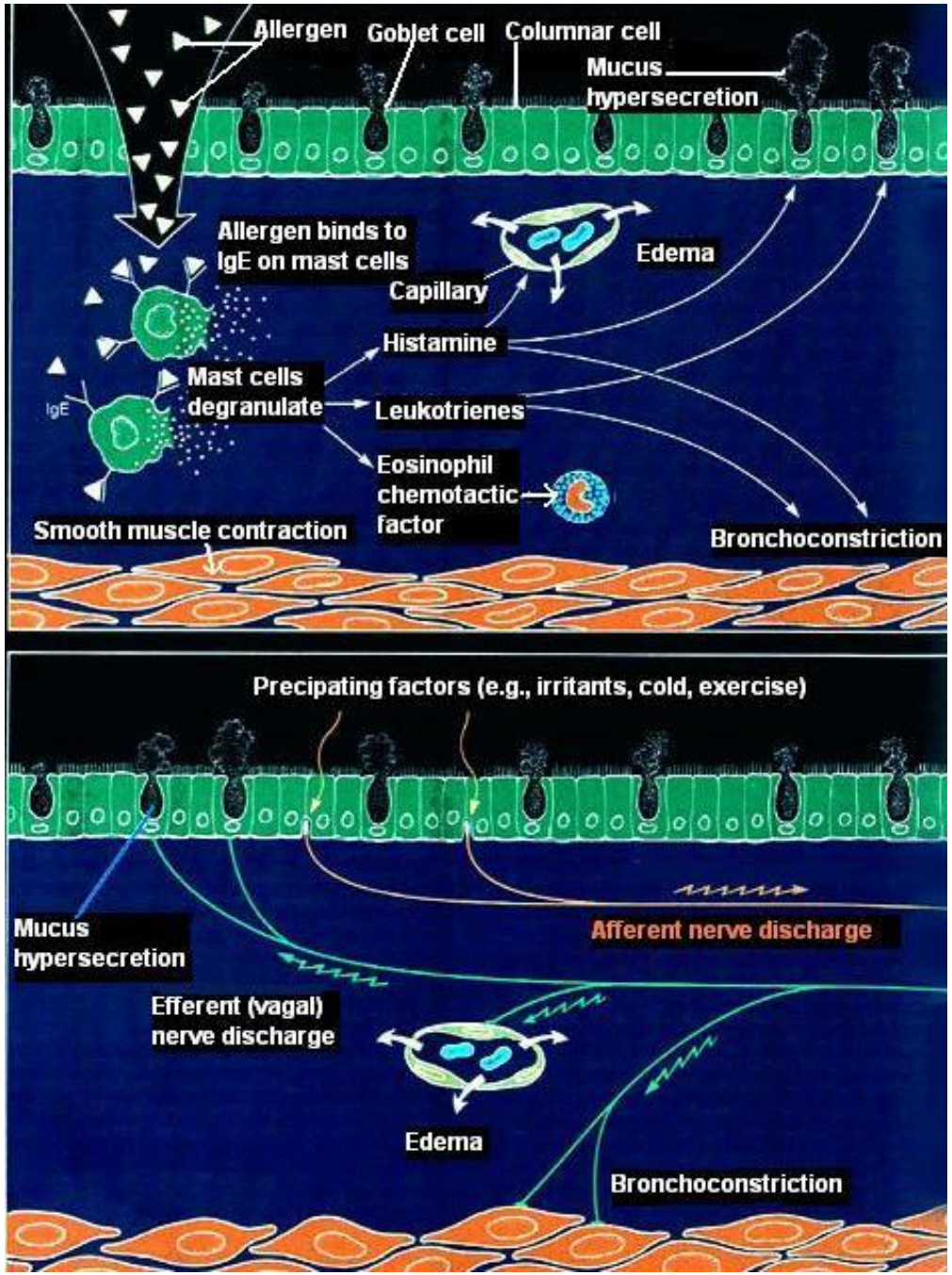

Microscopia

-Alteração da integridade epitelial

-Hipersecreção de muco

-Mudanças na função mucociliar

-Alteração da permeabilidade vascular

-Aumento da reatividade do músculo liso das VAs

-Dano e ruptura do epitélio ciliado

(depósito de colágeno => espessamento da MB)

<u>Remodelamento</u> :

(interfere na arquitetura/ obstrução irreversível)

-Espessamento da MB (fibrose subepitelial)

-Hipertrofia e hiperplasia de m.liso

-Aum. Células caliciformes

-Aum. Glândulas submucosas

-Degradação da matriz

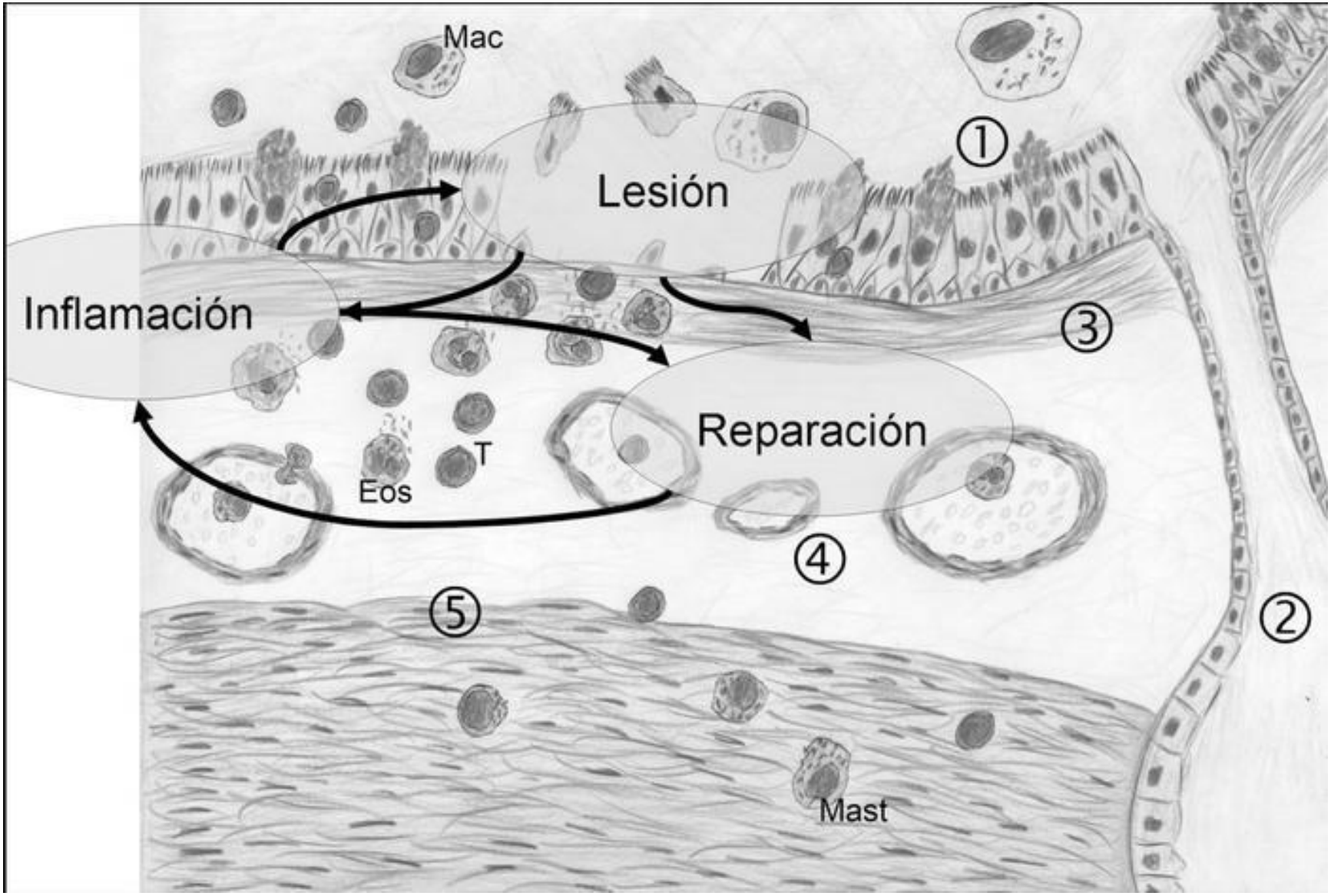
Mac
Lesión
①
Inflamación
③
Reparación
T
Eos
④
⑤
②
Mast

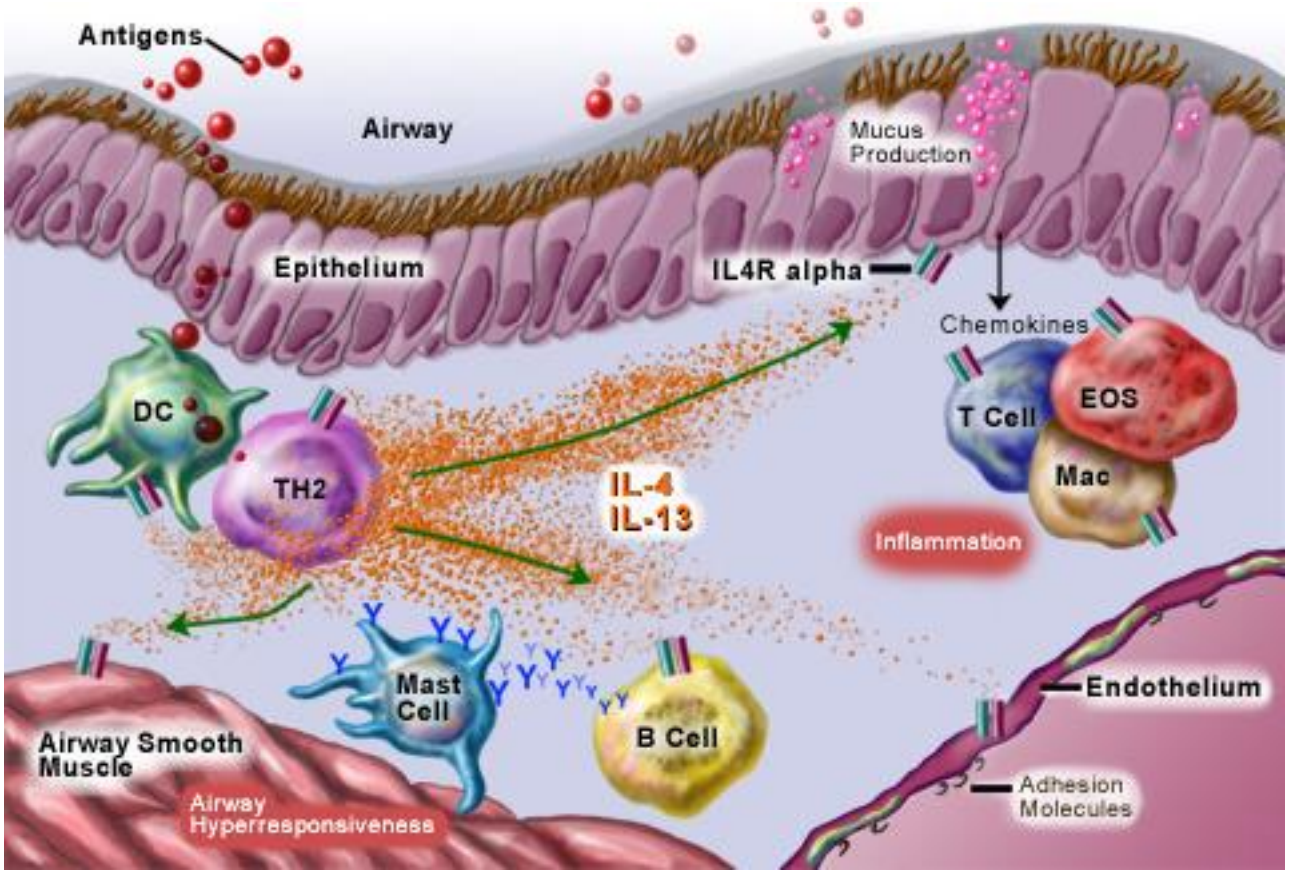

A asma resulta de hiper responsividade do sistema imune.Algumas células imunes na asma respondem agressivamente ao alérgico com a liberação de IL 4 e 13, que iniciam um ciclo de alterações no pulmão.

Interrupção da resposta imune de Th2 ➔ IL4R alfa (bloqueia os efeitos inflamatórios da IL4 e13)

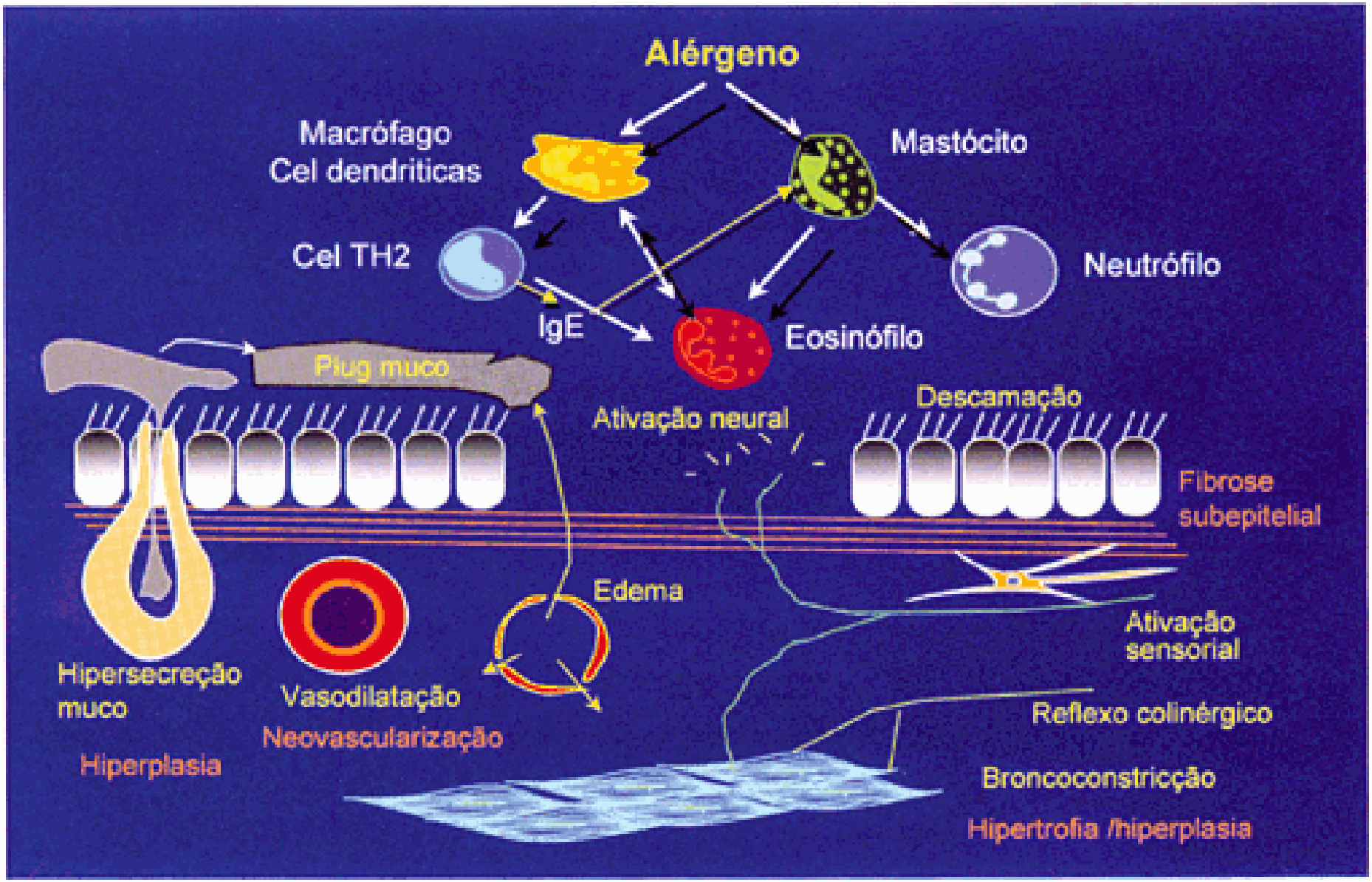

***Figura 1** – As complexas interações celulares, neurais presentes na patogenia da asma resultam em manutenção da inflamação e conduzem ao remodelamento brônquico*

Características histológicas da Asma

Hipertrofia de m. liso

Linfócitos / Plasmócitos

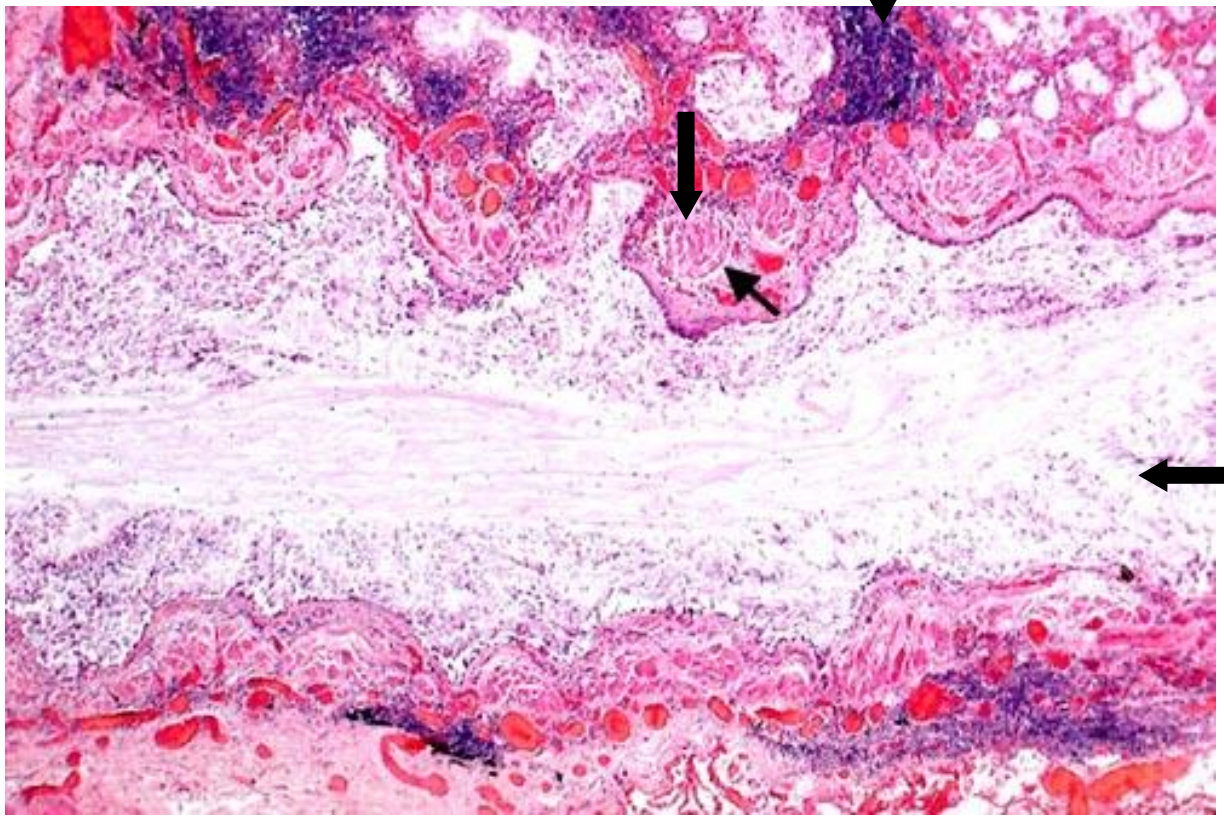

Muco + células epiteliais

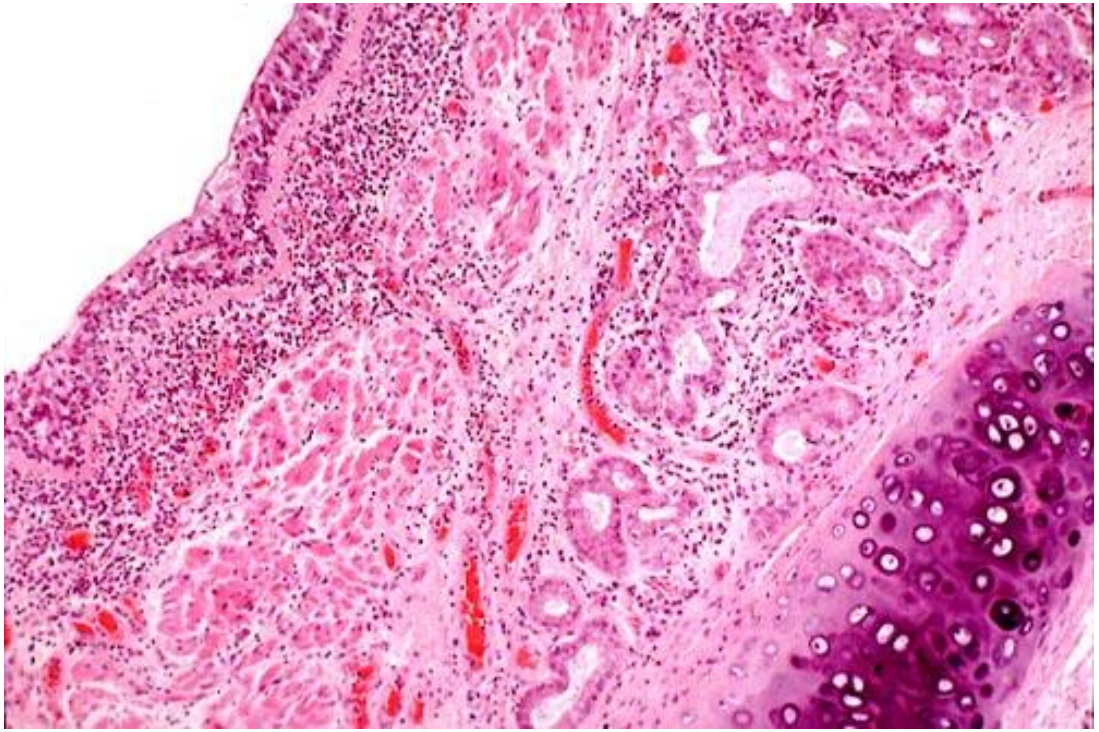

Epitélio intacto, mas infiltrado por células inflamatórias.

O espessamento da parede do brônquio se dá por:

- **Colagenização subepitelial**
- **Inflamação crônica**
- **Hiperplasia de músculo liso**
- **Hiperplasia glandular**

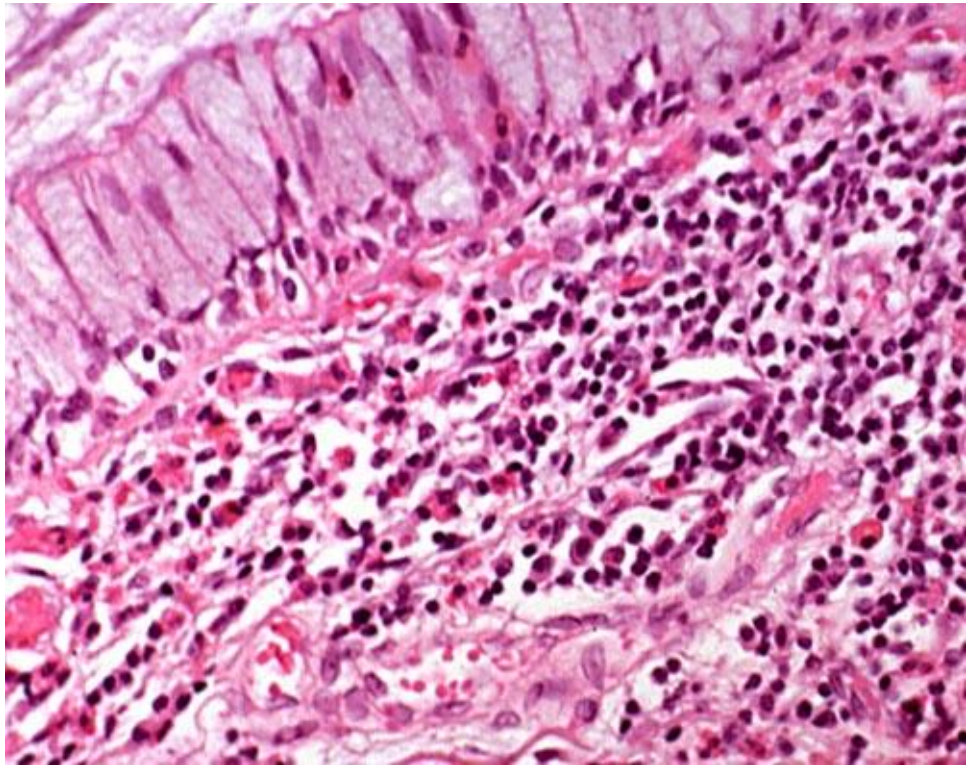

Epitélio

Células inflamatórias

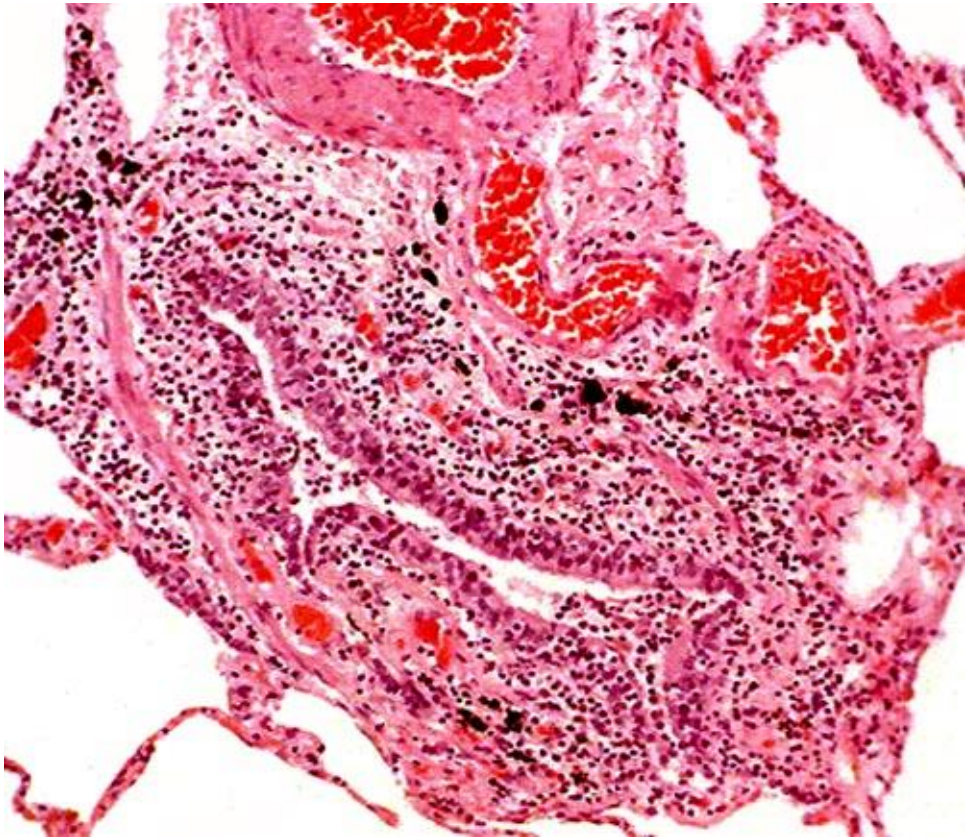

- Infiltrado inflamatório
- Espessamento das vias aéreas (espessamento de m. liso)

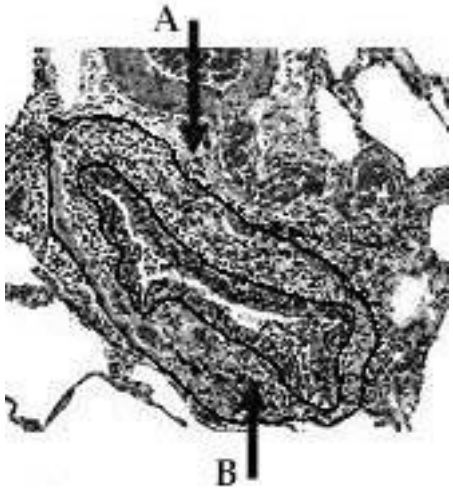

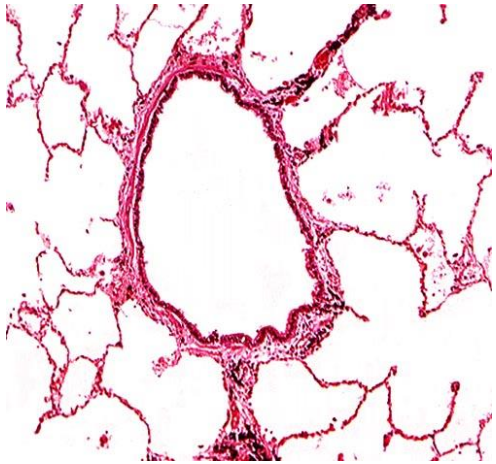

Bronquíolo normal

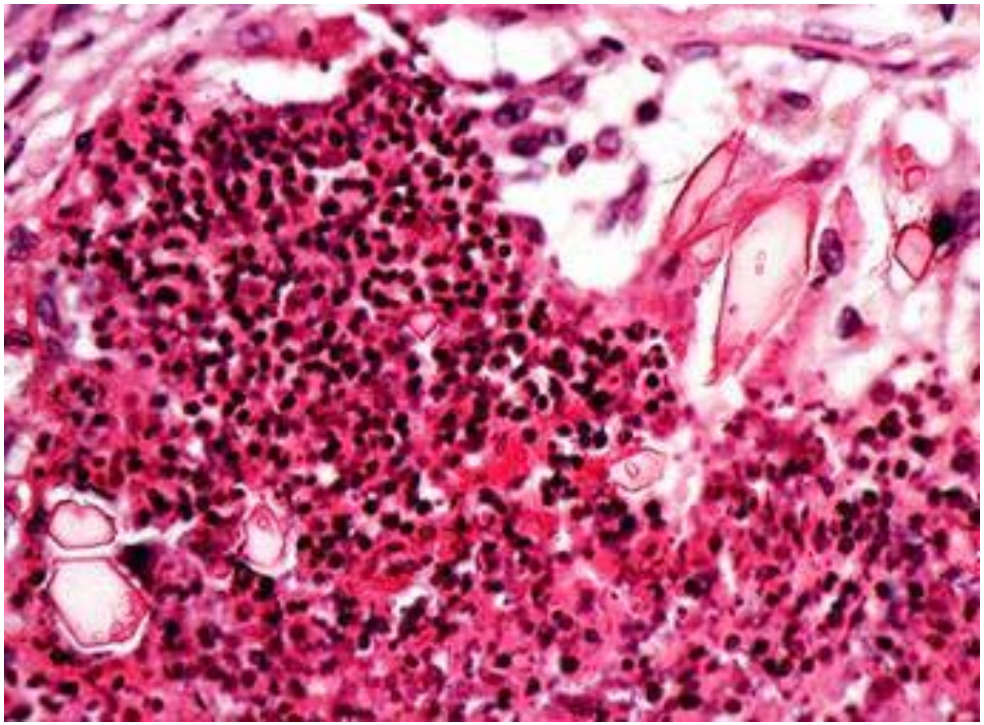

Cristais de Charcot-Leyden

Encontrados em qualquer tipo de infiltrado inflamatório com grande número de eosinófilos.

Na asma são encontrados no tampão de muco.

Neutrófilo **Eosinófilo**

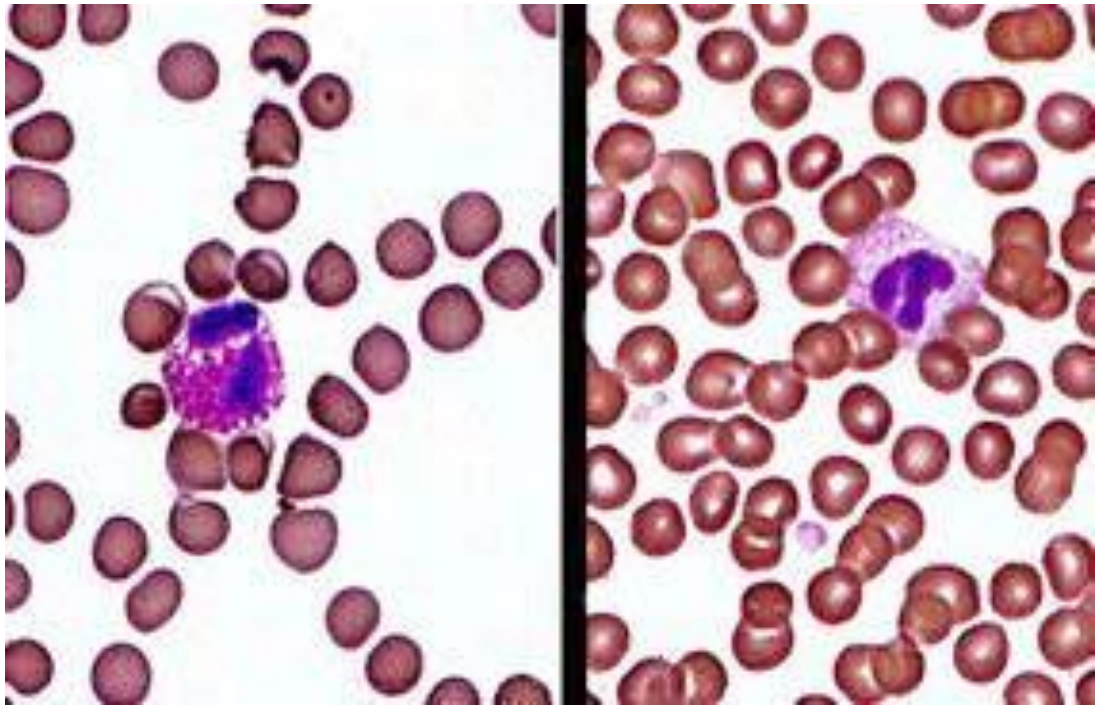

Na asma o eosinófilo está associado a:

- **Desnudação do epitélio respiratório**
- **Hiperatividade do epitélio respiratório**
- **Edema**
- **Broncoconstrição**

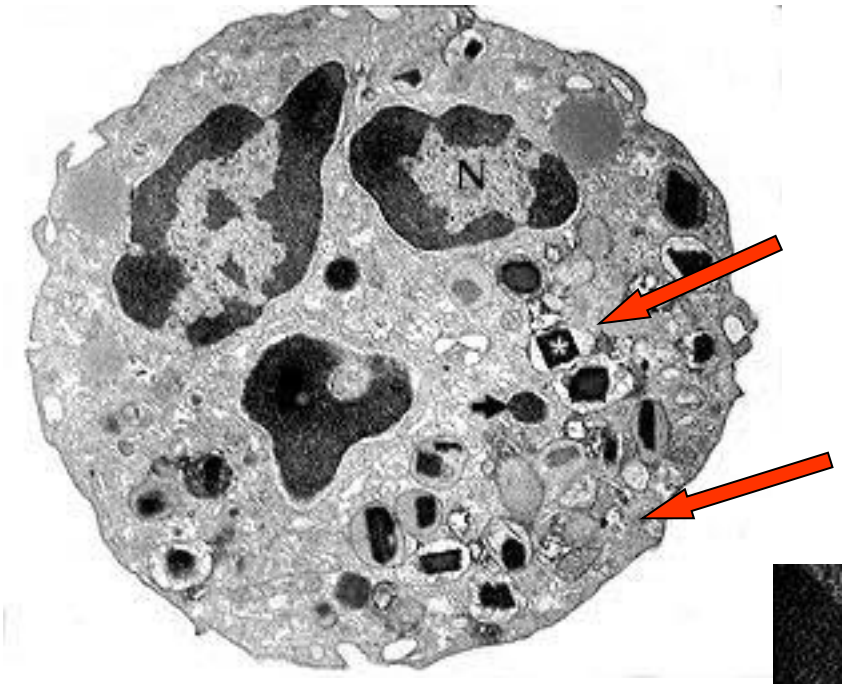

Eosinófilo

Grânulos com Cristais de Charcot- Leyden

Matriz com peroxidase

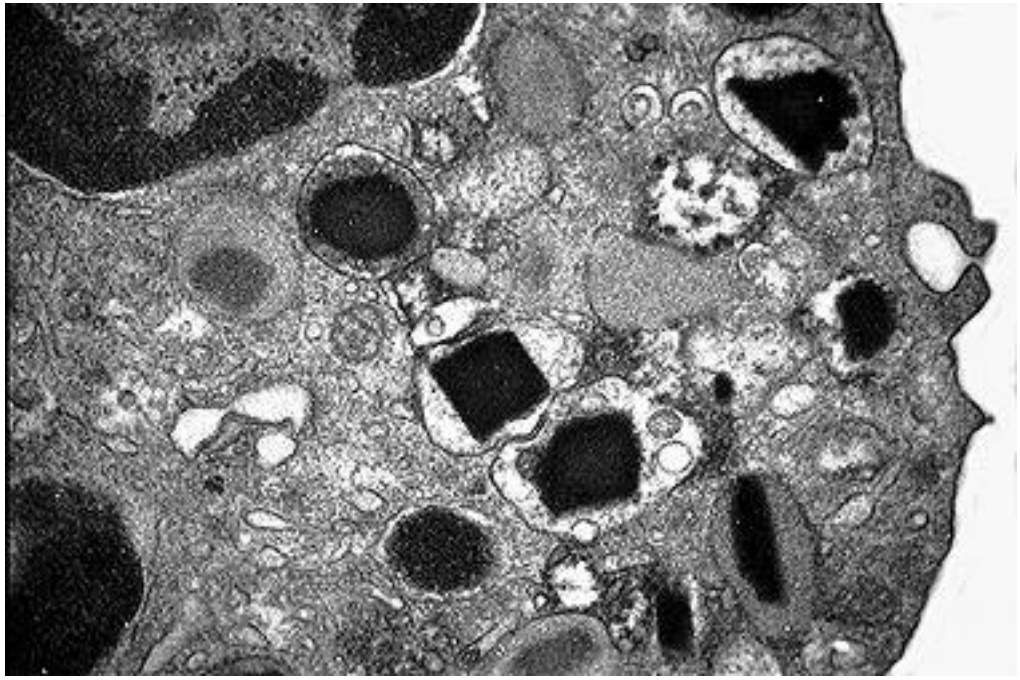

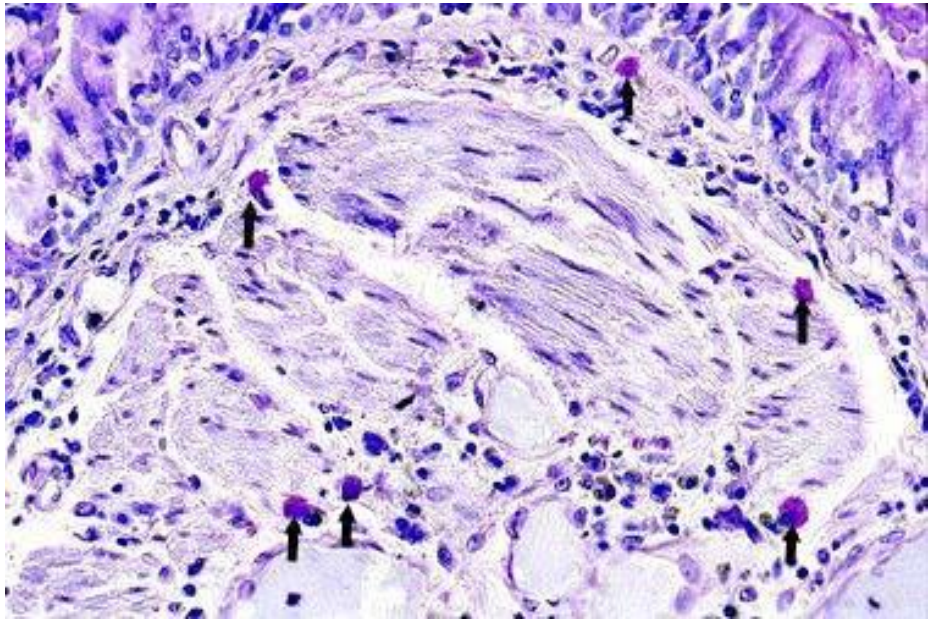

Mastócitos

Parede brônquica contendo mastócitos próximos ao músculo liso junto à MB.

Também são encontrados na camada epitelial em pacientes com asma.

Têm vida longa e ocorrem nos tecidos.

Os Mastócitos produzem Proteases

Citocina

- Vasos dilatados

- Células endoteliais reativas

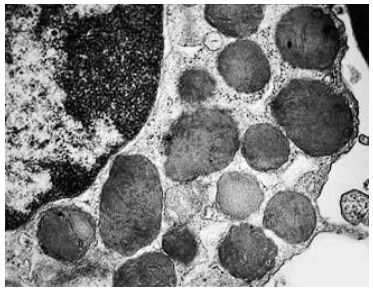

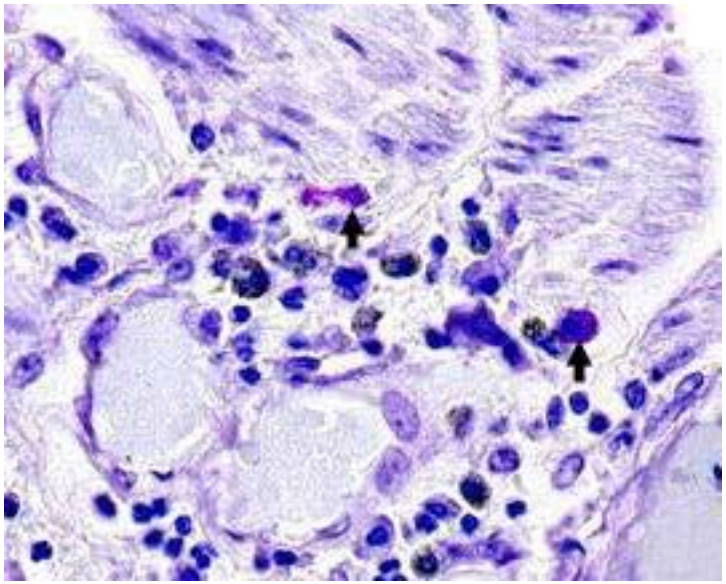

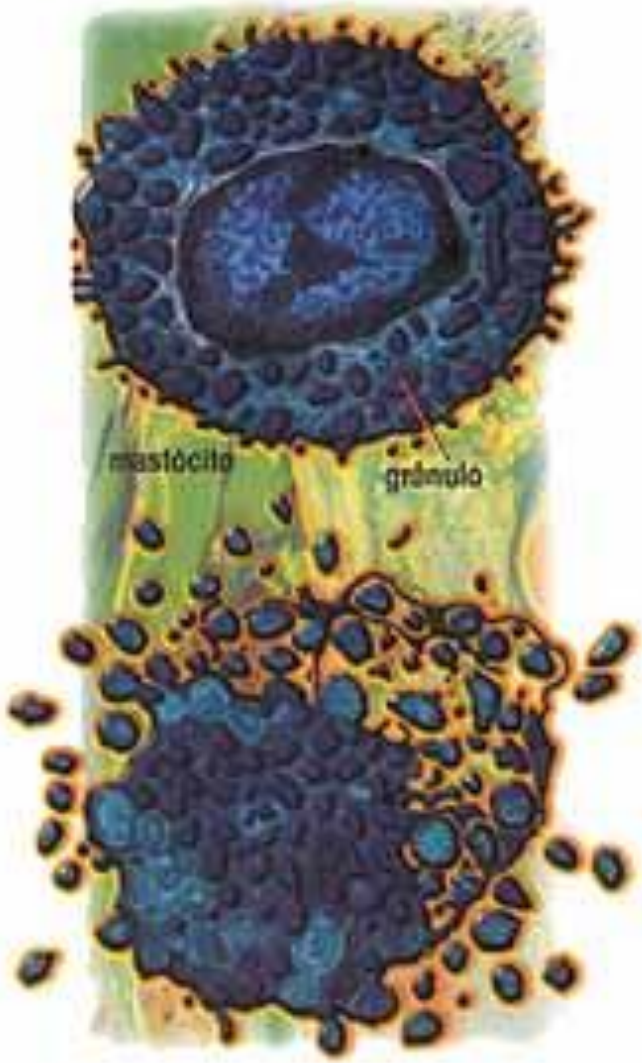

Os Mastócitos têm receptores para IgE:

IgE sensibilizada

+

Alérgeno específico

⇓

Degranulação

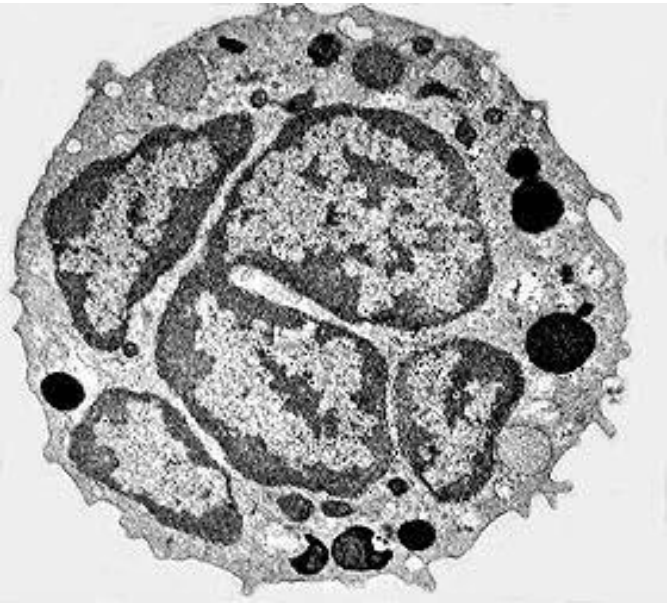

Basófilos

Permanecem por poucos dias no sangue, mas podem ser recrutados para os tecidos durante reações imunes ou inflamatórias.

Grânulos cobrem o núcleo.

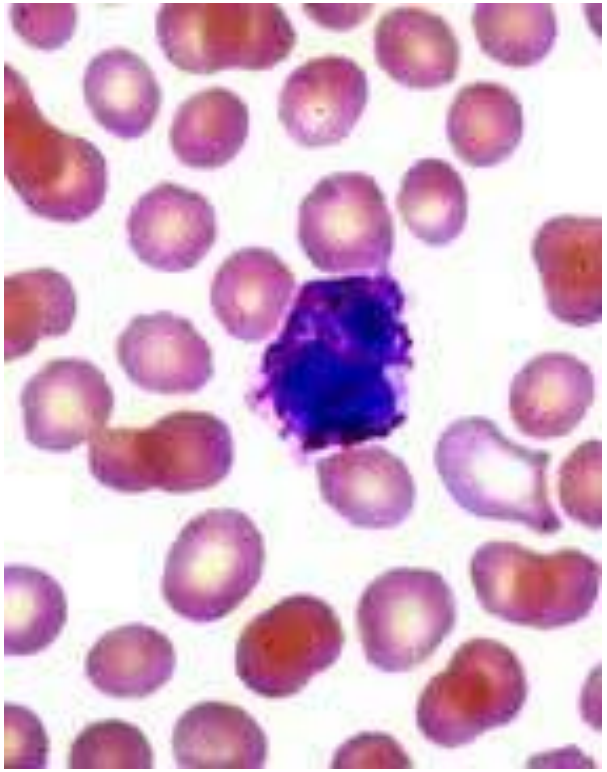

O “Estado de mal asmático” refere-se à broncoconstrição cada vez mais intensa que não responde às drogas que geralmente interrompem o ataque agudo.